

UNA SOLUCIÓN AL ABORDAJE DE DEFECTOS COMPLEJOS DE TENDÓN AQUILES: COLGAJO ANTEROLATERAL DE MUSLO ASOCIADO A FASCIA LATA

Ainhoa Álvarez Valdivielso, Ana Belén González Gil, Miguel Ángel Cámara Baeza, Iván Monge Castresana, Pedro Calafell Mas, Alberto Duran Morell

Hospital Son Espases (Islas Baleares)

INTRODUCCIÓN

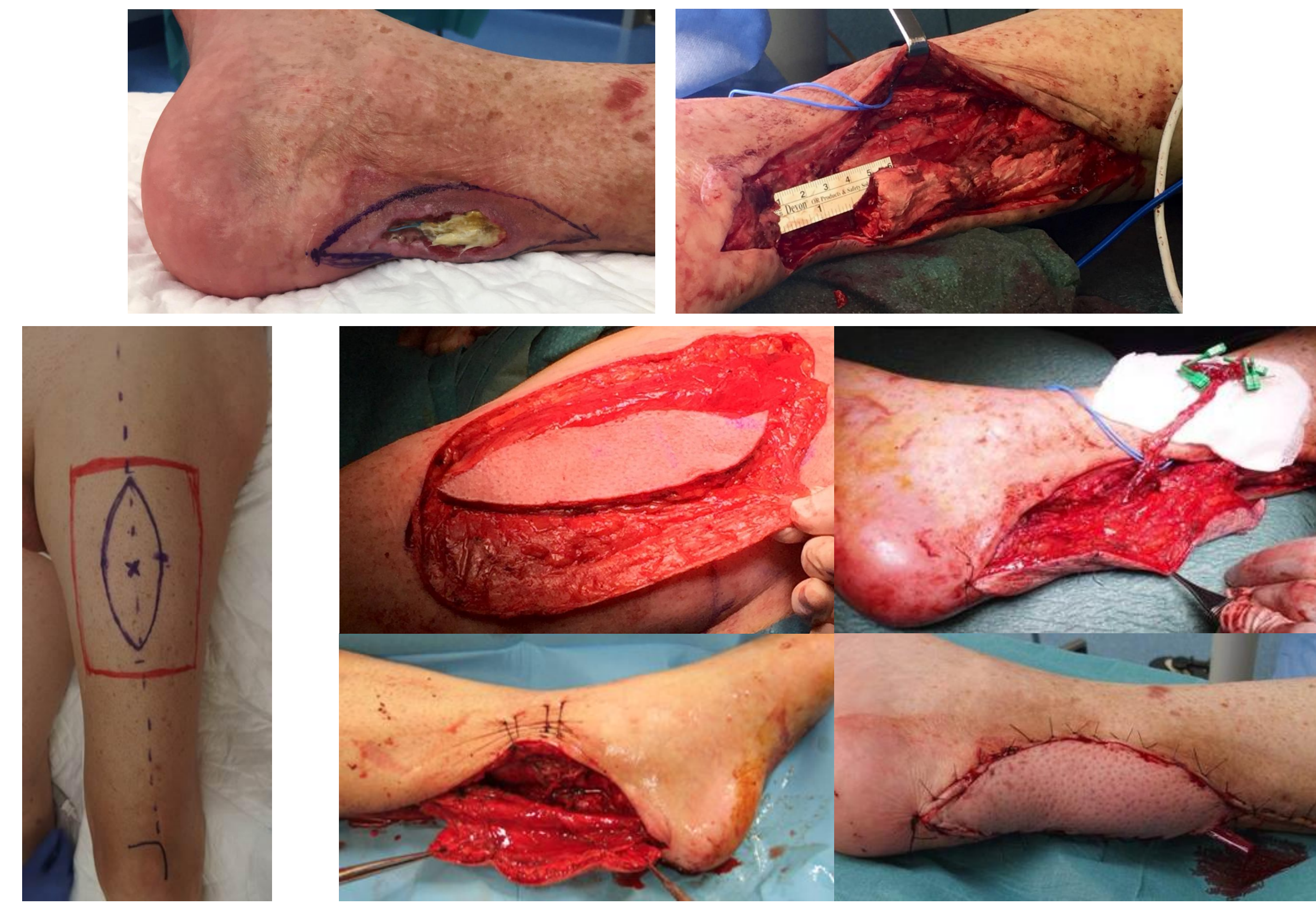- Tendón de aquiles (TA): estructura **ESENCIAL** para la **FLEXION PLANTAR** del tobillo.
- Problemática: gente **joven** (30-40 años), **deportistas** (75% rupturas agudas).
- Reparación primaria como tratamiento habitual.
- **Complicaciones: no diagnosticadas**, de la herida (dehiscencia, infecciones) y de la exposición/defecto tendinoso.

OBJETIVO

Presentar los resultados de un caso con **defecto complejo de tendón Aquiles** que asocia defecto cutáneo y tendinoso abordado mediante **colgajo anterolateral de muslo con fascia lata**.

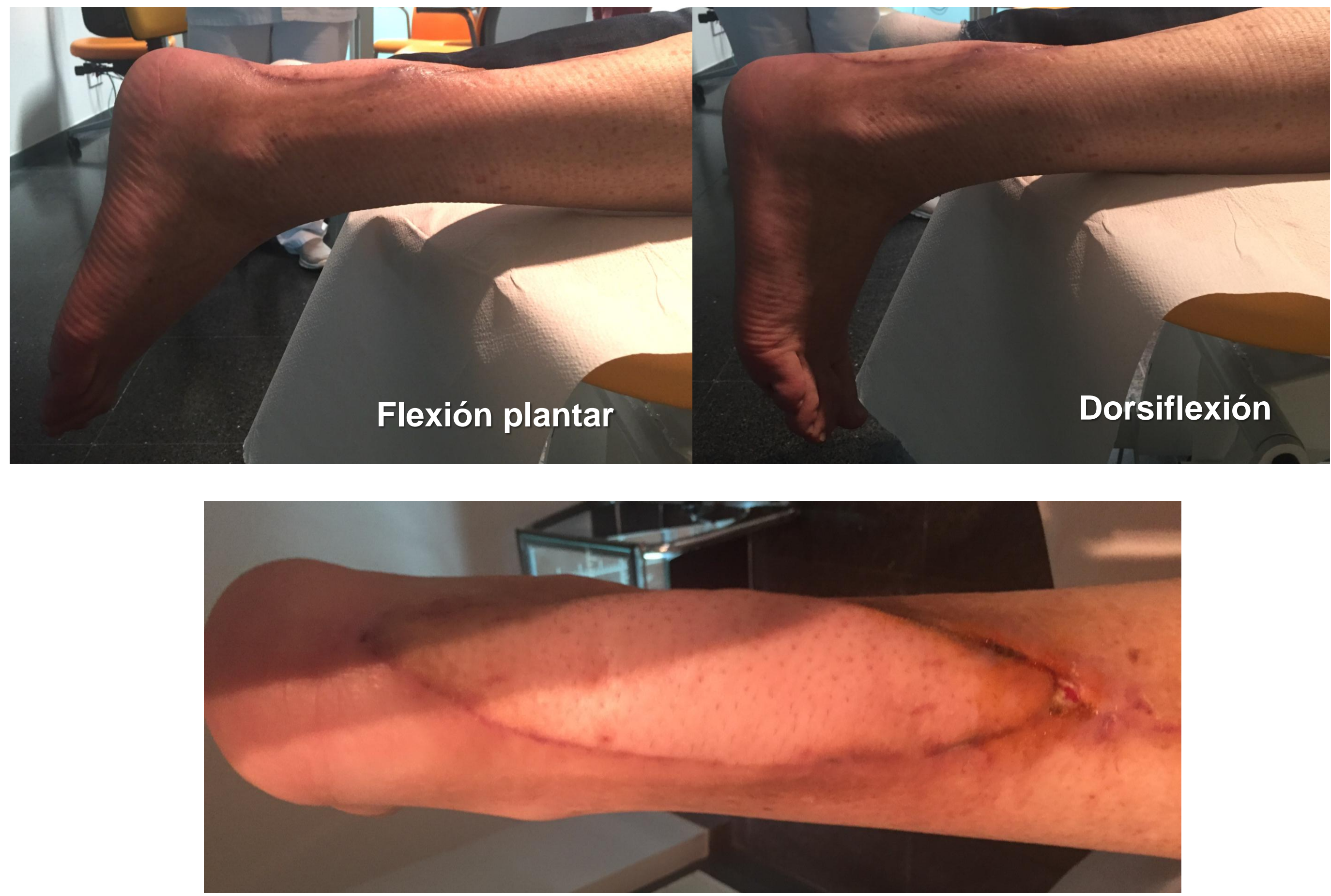
MATERIAL Y MÉTODOS

EDAD / SEXO	58ª/varón
TRATAMIENTO INICIAL	Sutura termino-terminal + V-Y
COMPLICACIONES IQ 1º	Dehiscencia herida + exposición tendinosa
CIRUGÍA DE RESCATE	Colgajo vascularizado ALT de muslo asociado a fascia lata
COMPLICACIONES	Dehiscencia sutura (liberación adherencias y cierre)



RESULTADOS 10 meses

AOFAS	92
DORSIFLEXIÓN / FLEXIÓN PLANTAR	15º / 50º
APOYO BIPODAL	Posible
APOYO MONOPODAL	Limitado (falta potencia)
COMPLICACIONES	No
GRADO SATISFACCIÓN	Satisfecho, volvería a operarse



CONCLUSIONES

- La **reconstrucción** de defectos segmentarios en **rupturas inveteradas** del TA persiste como **reto**.
- El manejo **multidisciplinar** amplia las opciones de reconstrucción.
- El **colgajo ALT + fascia lata** constituye opción válida en **reparación combinada** (tendinosa y cutánea).
- **Resultados altamente satisfactorios con retorno a la normalidad del paciente**.
- Mínimas **complicaciones** a expensas de la **zona donante**.

BIBLIOGRAFÍA

1. Seung Ki Young MD et al. The composite anterolateral thigh flap for achilles tendon and soft tissue defect reconstruction with tendon repair by fascia with double or triple folding technique. Microsurgery 35:615.612. 2015.
2. Duhamel P et al. Reconstruction achilles tendon with composite anterolateral thigh free flap with vascularized fascia lata. A case report. JBJS. 2010
3. Roche A.J. et al. Achilles tendinopat. Bone Joint J. 2013; 95-B:1299-1307.
4. Padanilam. Chronic Aquilles tendon ruptures. Foot And Ankle Clinics. 2009; 711-728.