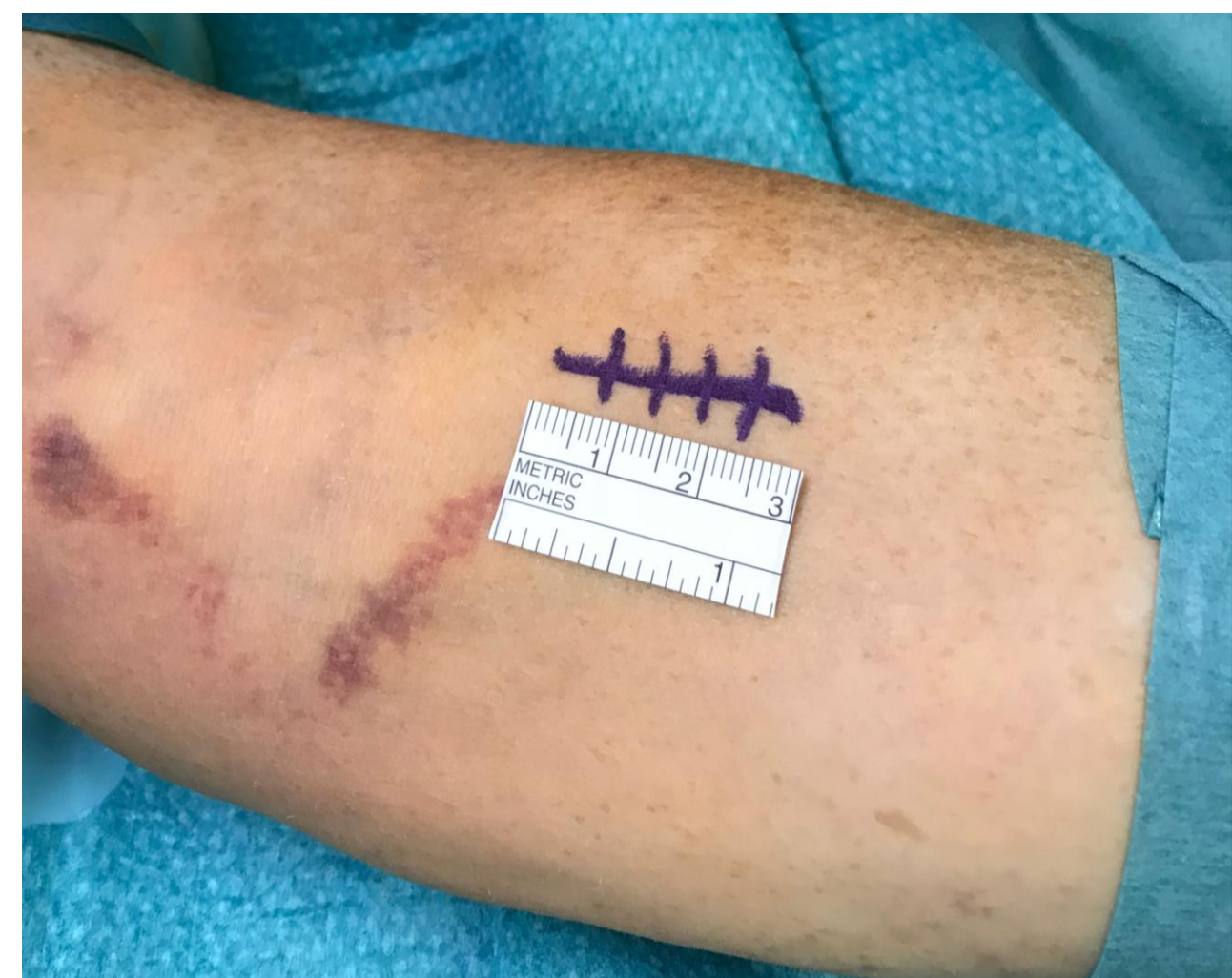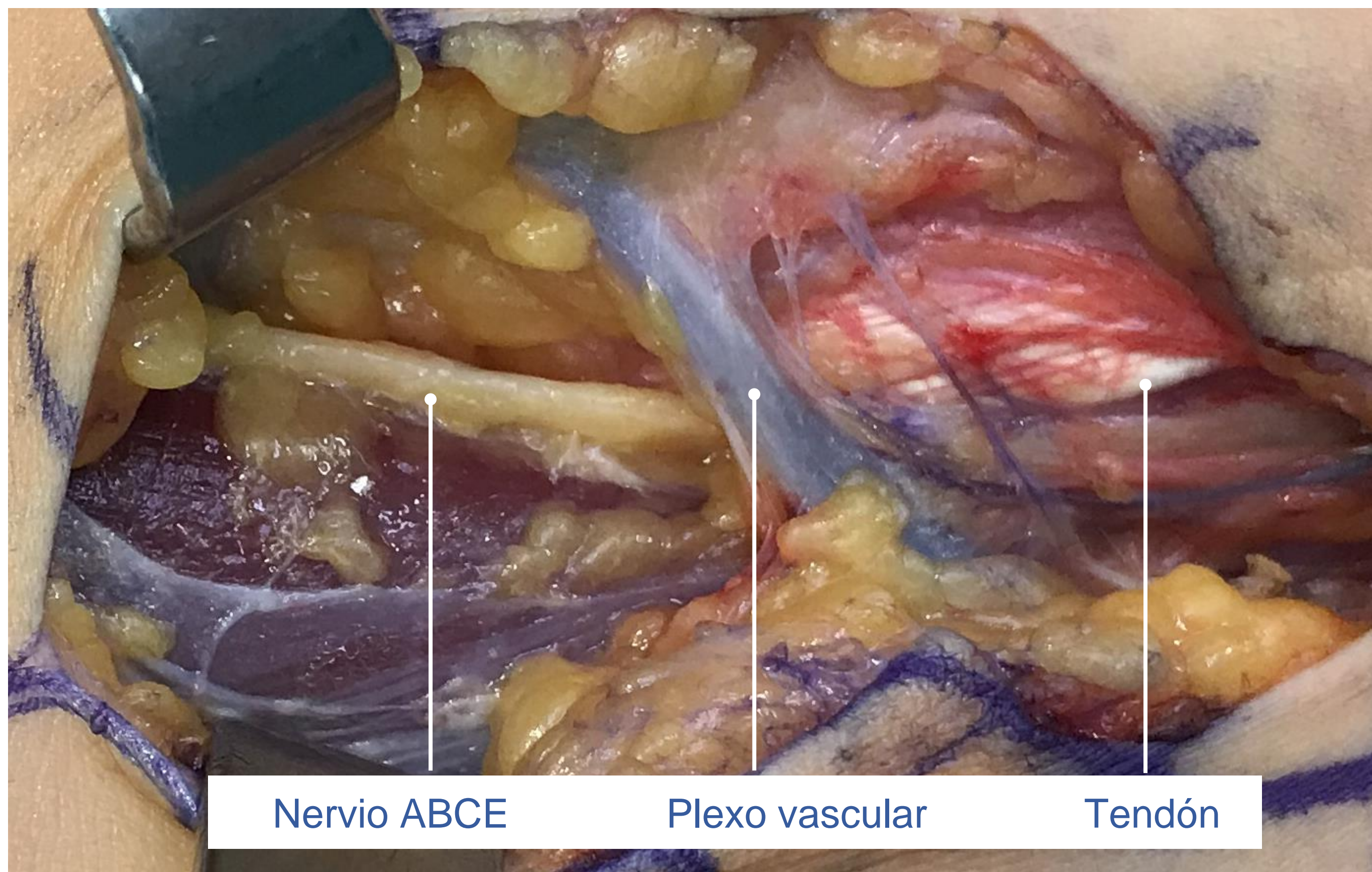


Reinserción del tendón distal del bíceps braquial mediante anclaje de fijación cortical. Tips & tricks

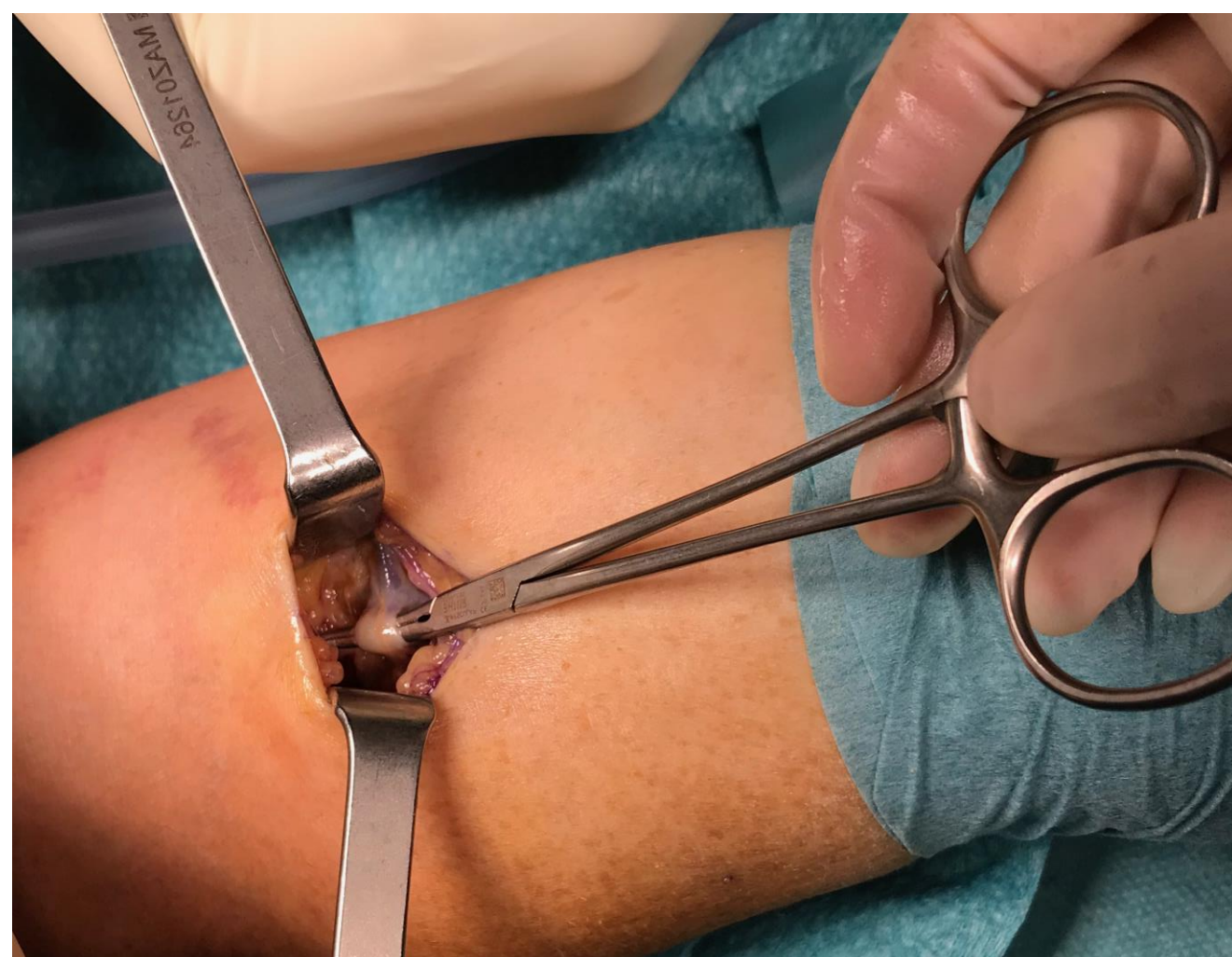Carmen García Rodríguez, María Llorens Eizaguerri, Cristina García-Polin López, Lucía López Sagasta, Sara Gros Aspiroz, Silvia Gómez, Gomez. Hospital MAZ (Zaragoza)

La desinserción del tendón distal del bíceps (TDB) suele ocurrir en hombres de edad media, trabajadores manuales de fuerza y deportistas. Aunque no causa una grave incapacidad, sí produce un déficit de fuerza para la supinación y flexión del antebrazo.

ANATOMÍA Y ABORDAJE^{1,2}

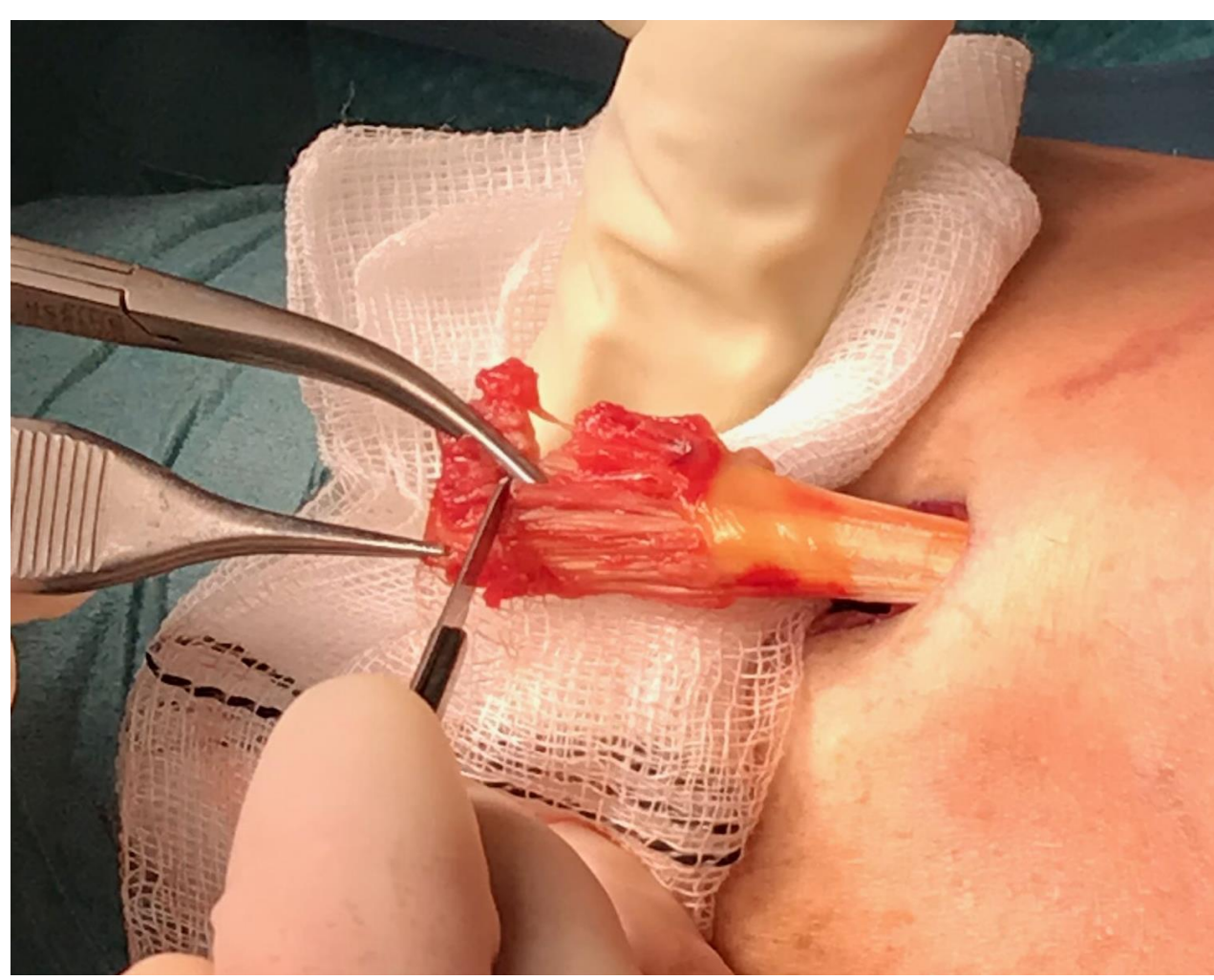
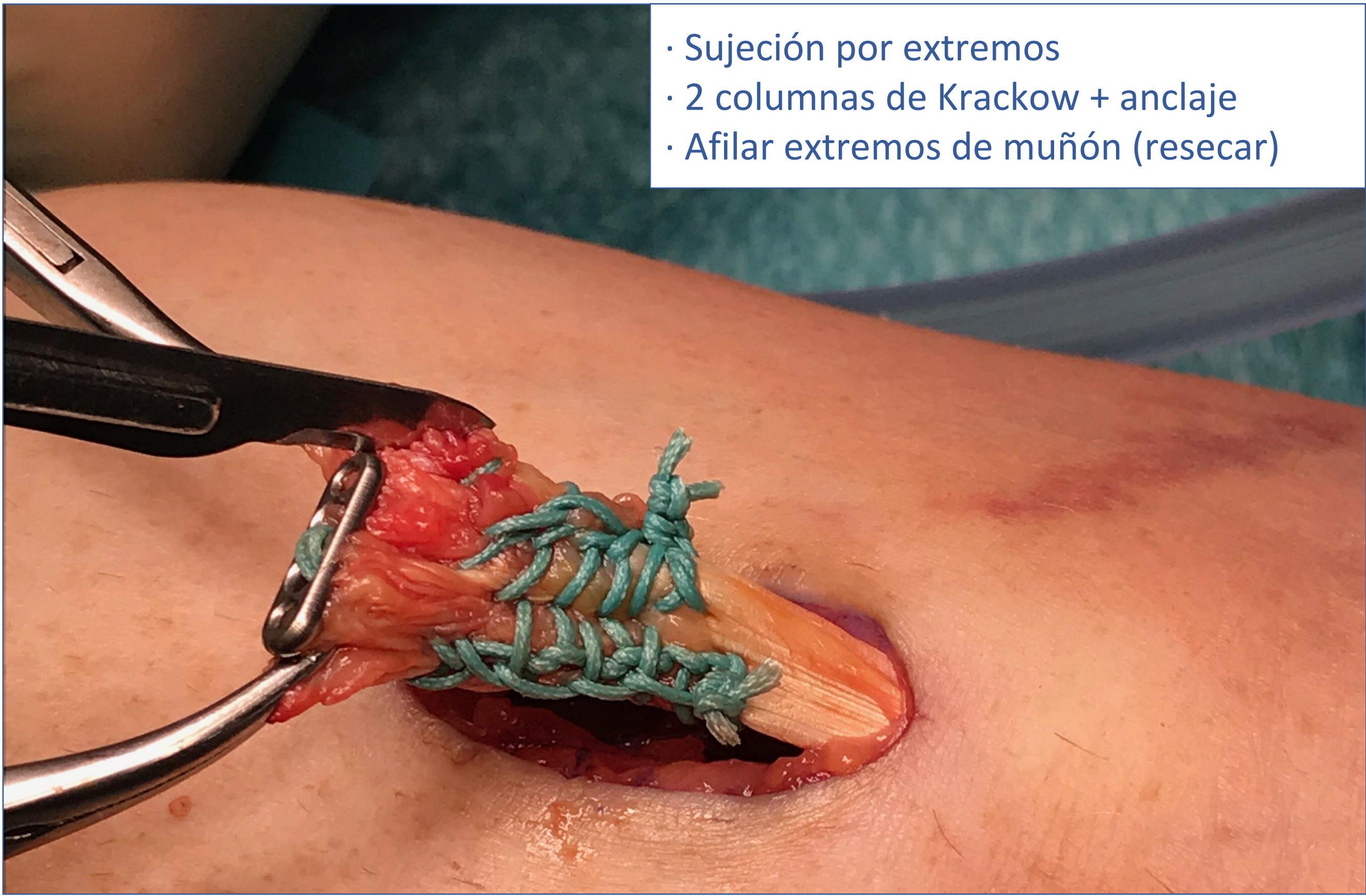

Incisión medial a supinador largo

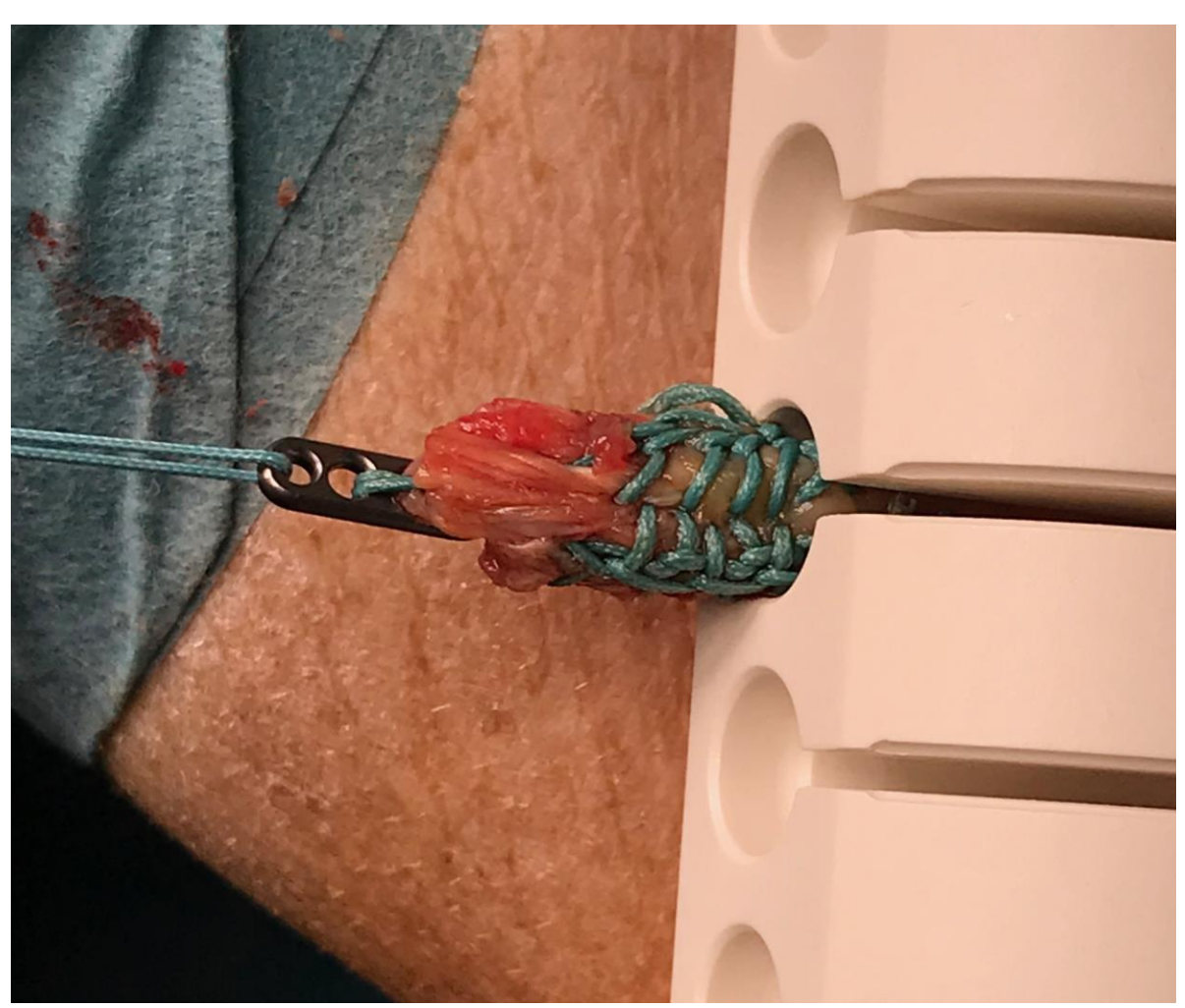


Ligar plexo vascular

PREPARACIÓN DE MUÑÓN TENDINOSO^{1,2}



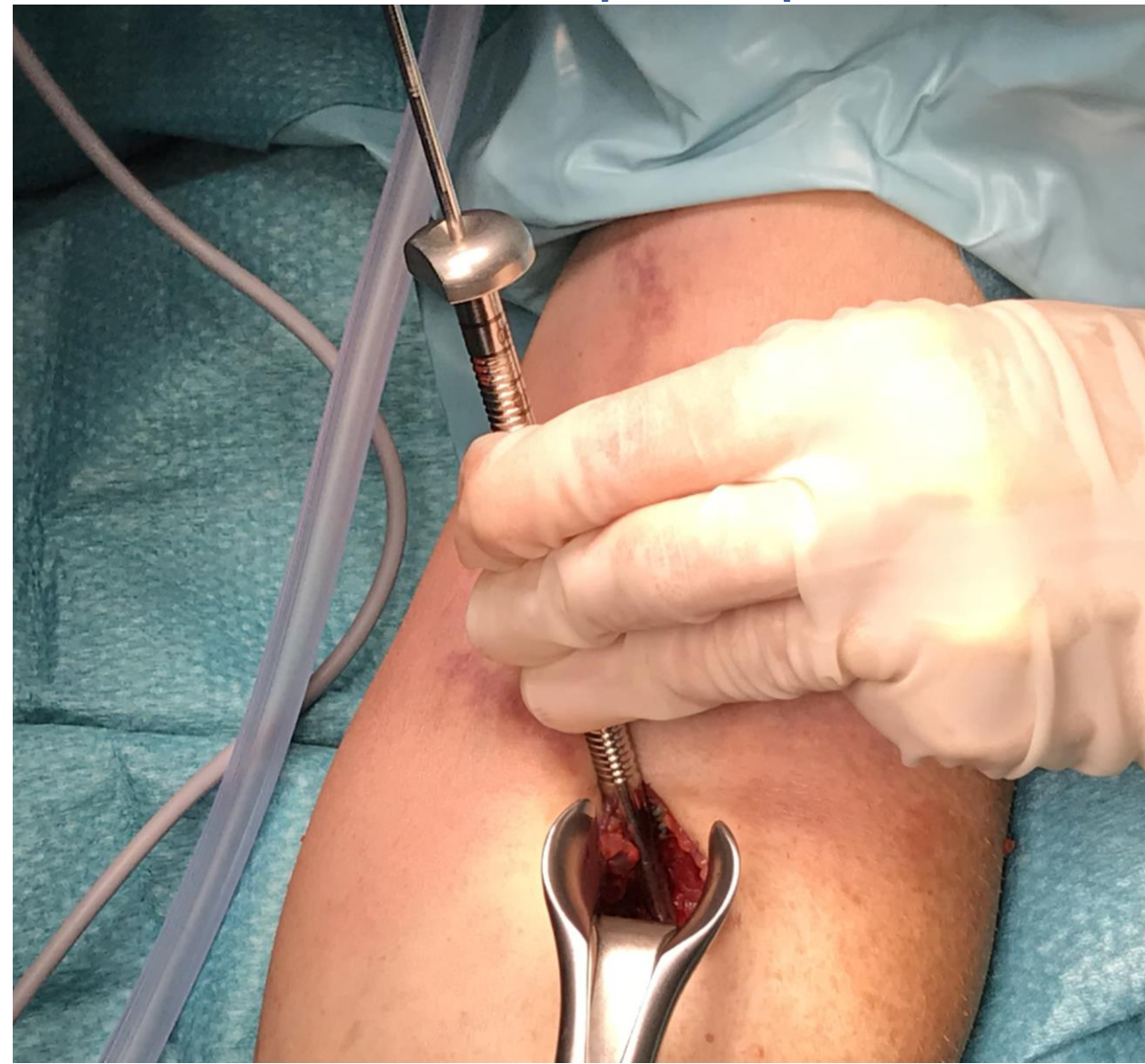Resecar últimos 5-10 mm



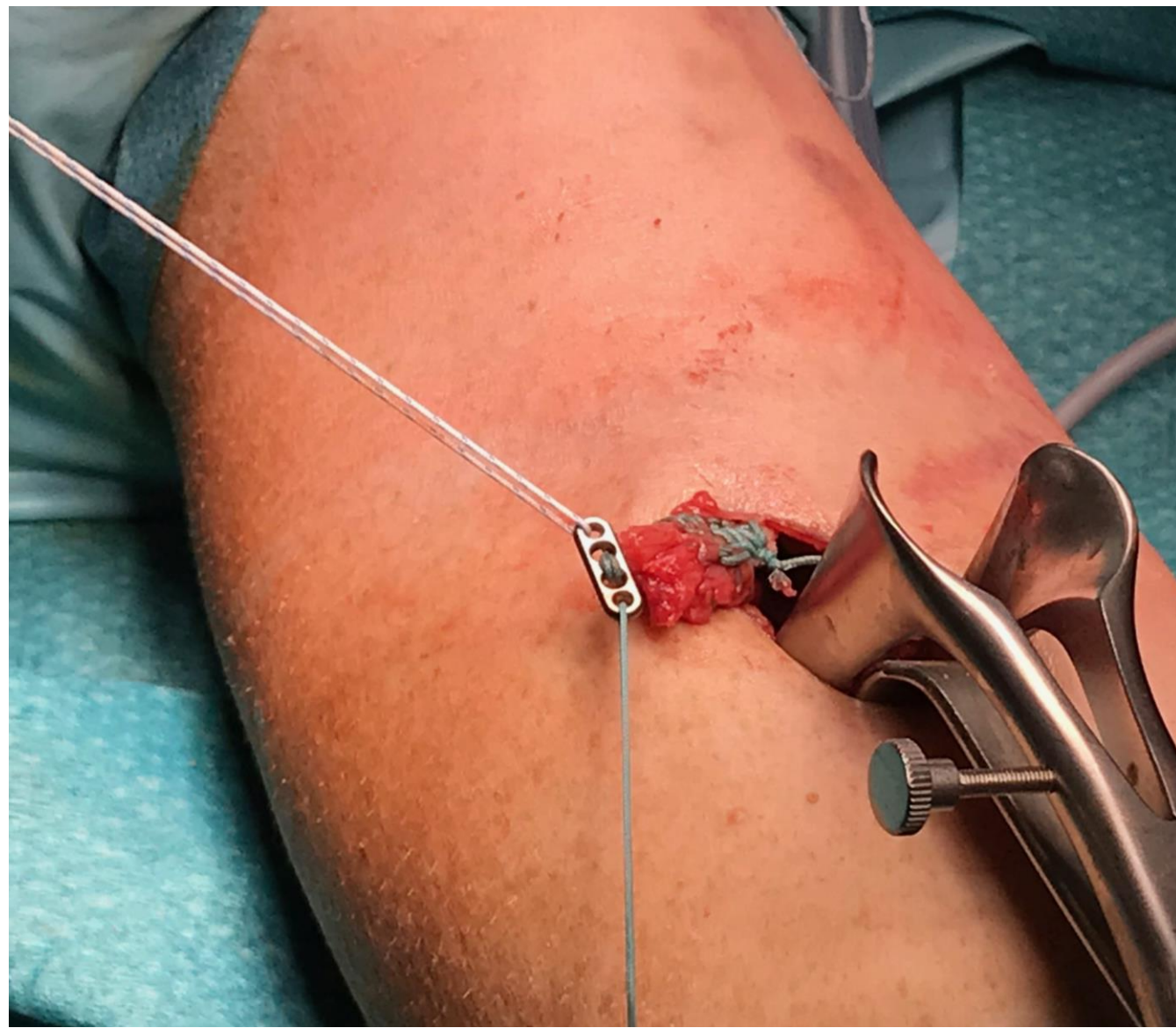
Medir calibre

PREPARACIÓN DE TUBEROSIDAD Y TÚNEL^{1,2,3}

Antebrazo en hipersupinación

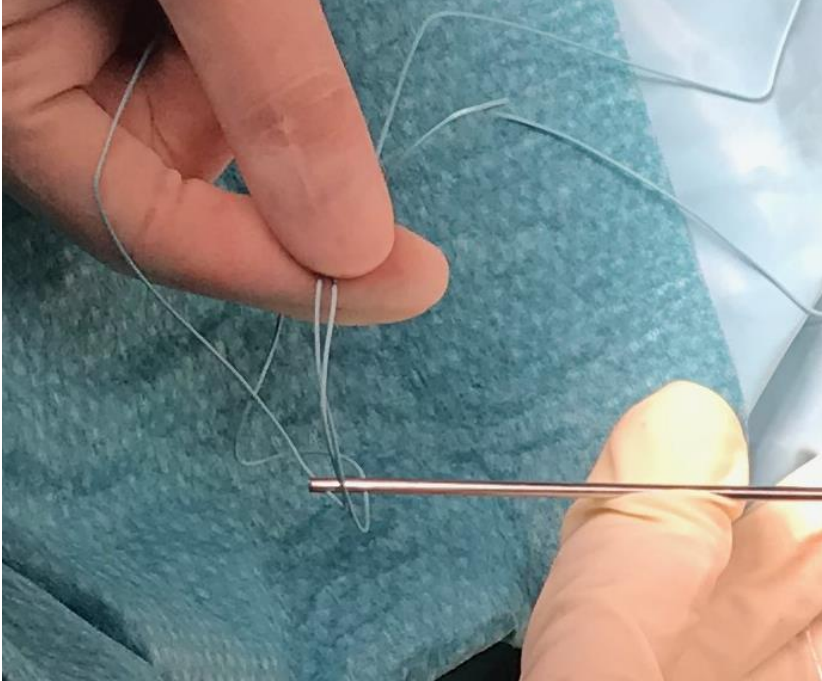
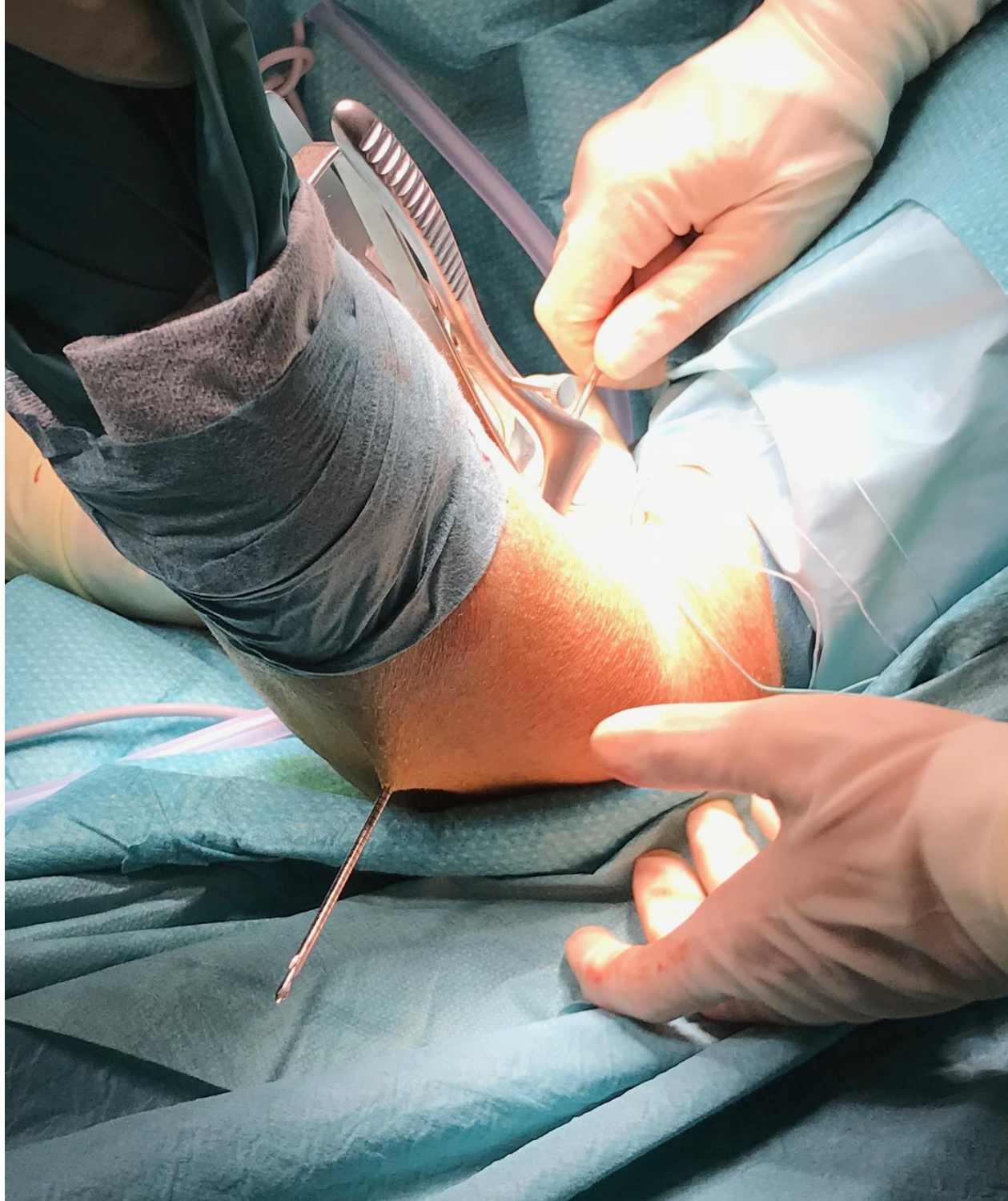


Dos suturas de diferente color

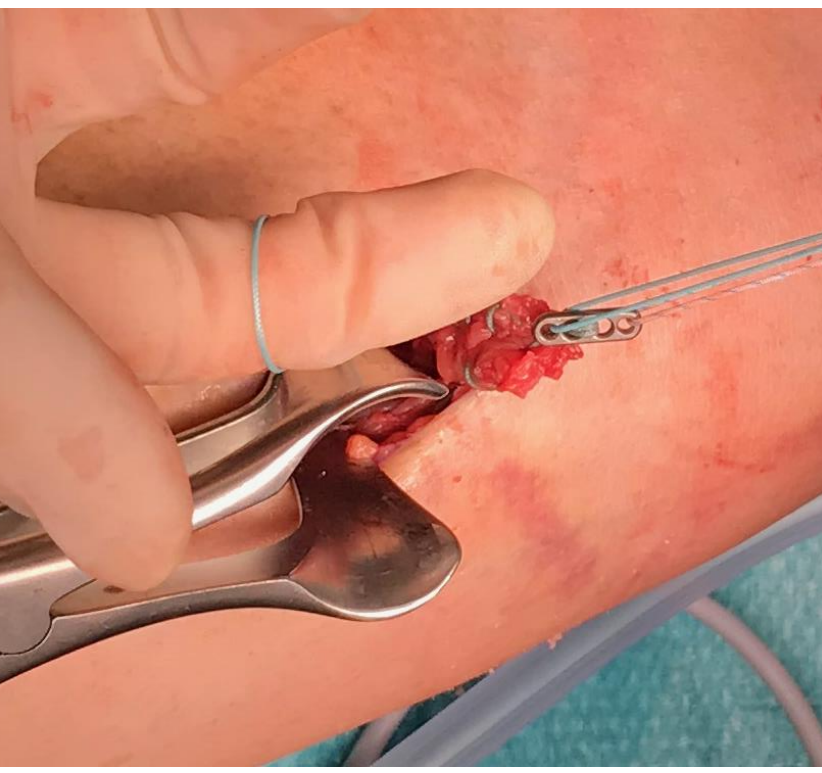

Rinoscopio separador en tuberosidad

No perforar paños

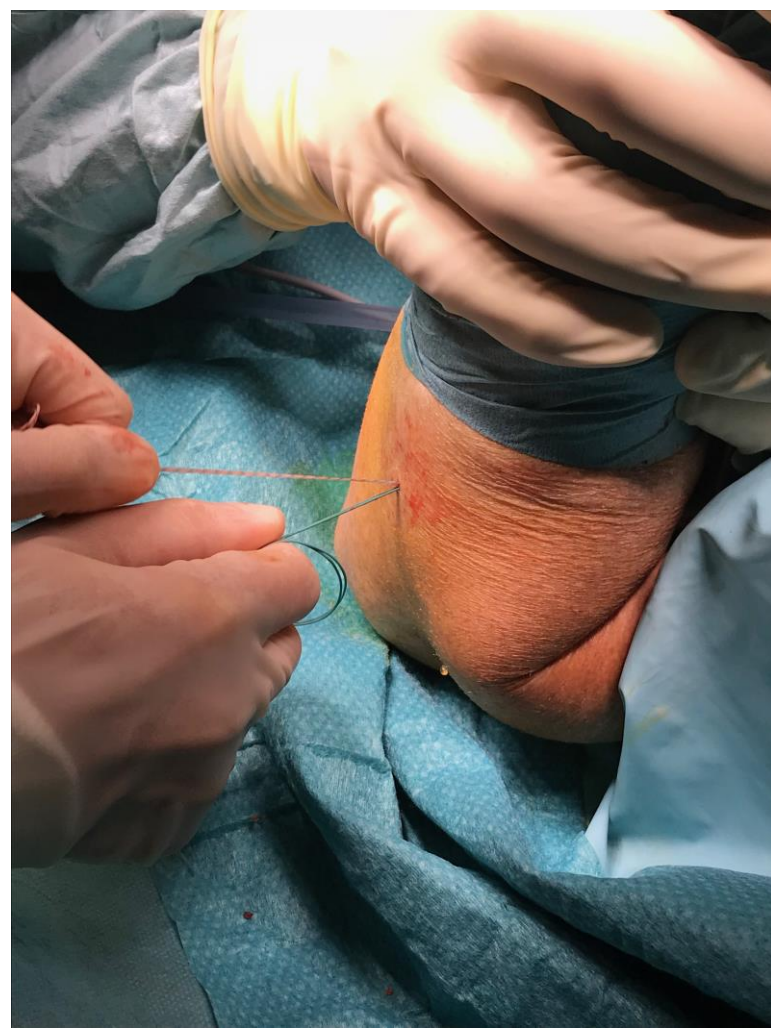
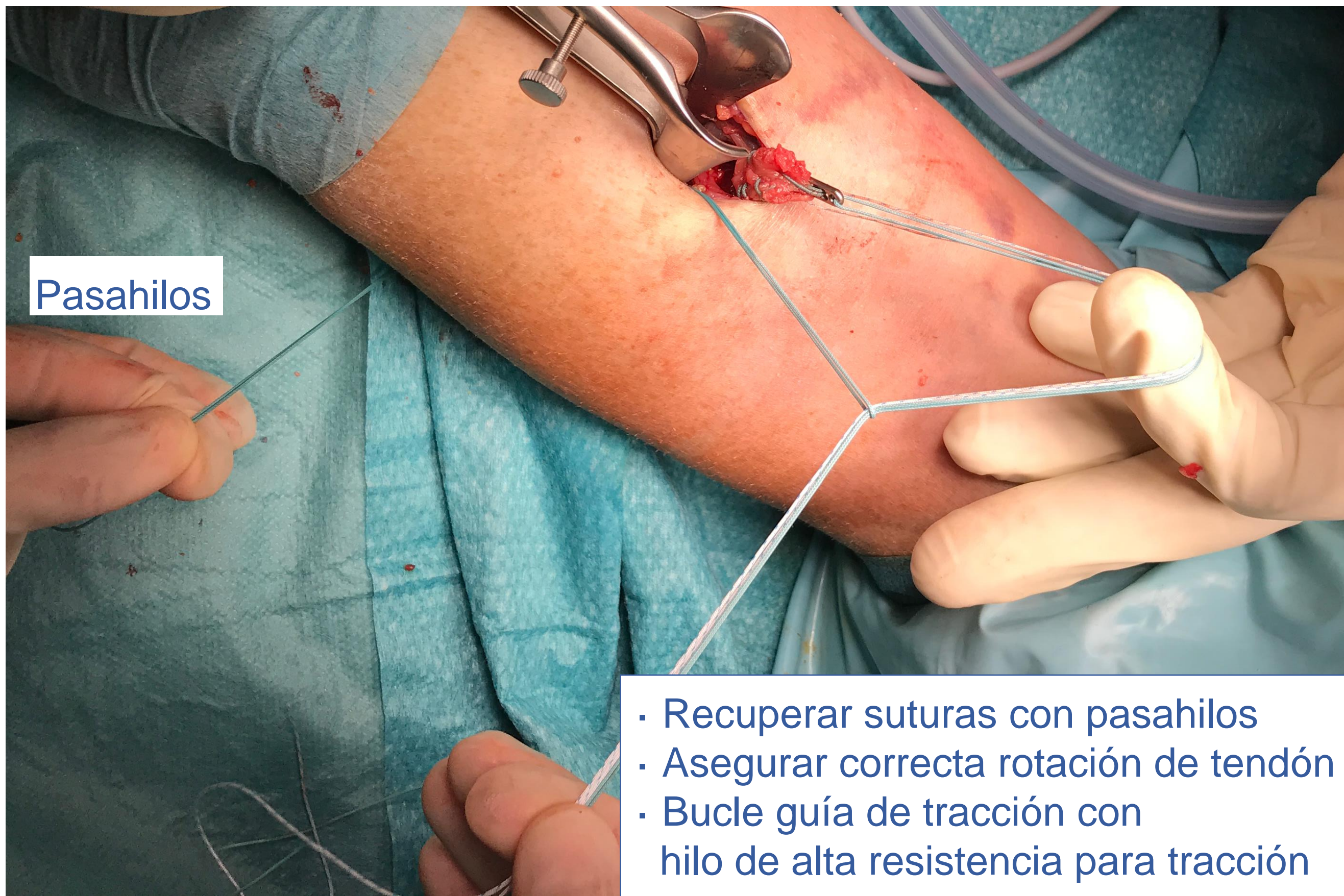
Aguja con ojal cargada con bucle de hilo

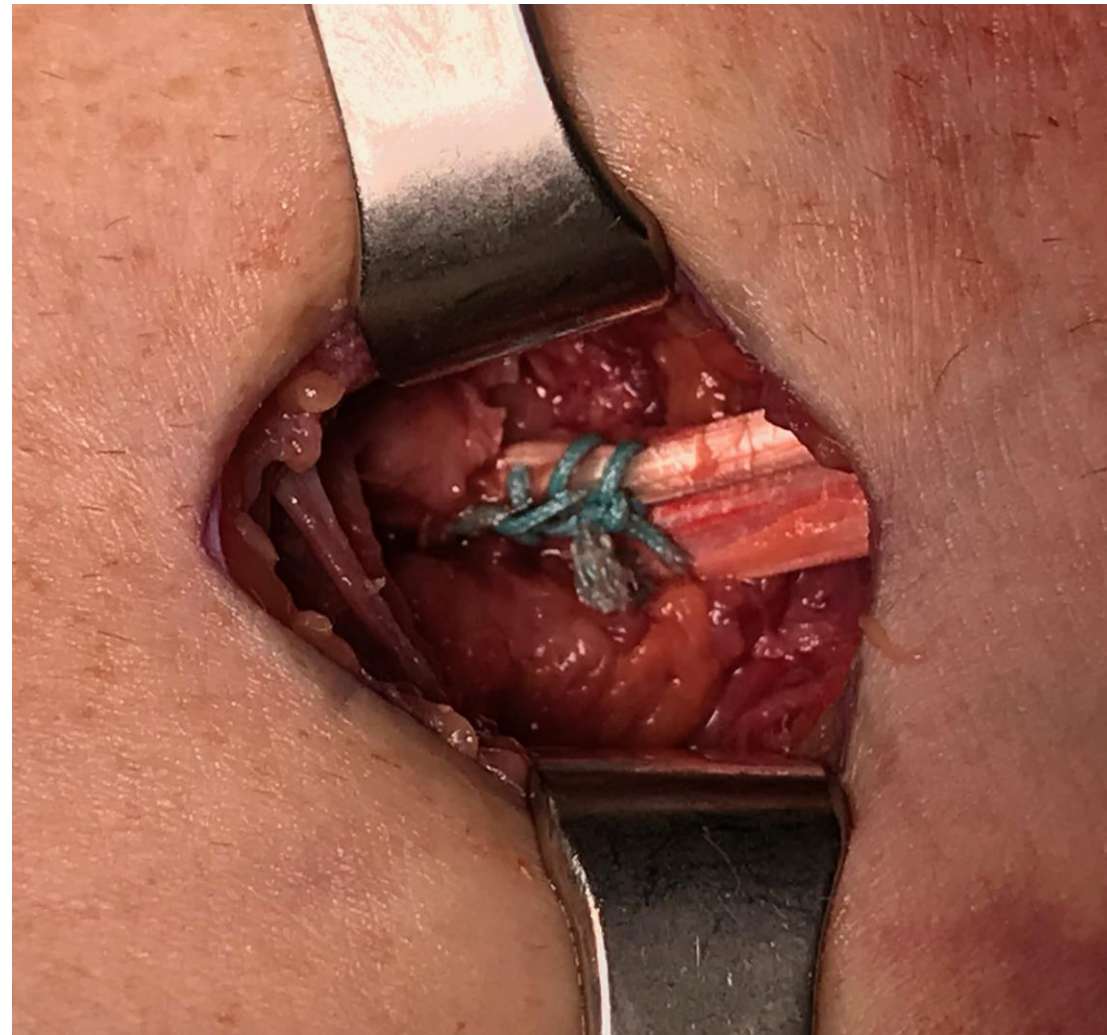


Dejar pasahilos de sutura en túnel

PASO DE TENDÓN - ANCLAJE



Volteo del implante



Aspecto final

BIBLIOGRAFÍA
1.Schmidt MD, Savoie III FH, Steinmann SP. Distal biceps tendon history, updates, controversies; from the closed American Shoulder and elbow surgeons meeting 2015. J Shoulder Elbow Surg 2016; 25: 1717-30
2.Barco Laakso R. Reinserción del tendón distal del bíceps. Rev Esp Artroscl Cir Articul. 2018;25(2):173-183
3. Thumm N, Hutchinson D, Zhang C, Drago S, Tyser AR. Proximity of the posterior interosseous nerve during cortical button guidewire placement for distal biceps tendon reattachment. J Hand Surg Am.2015 Mar;40(3):534-6