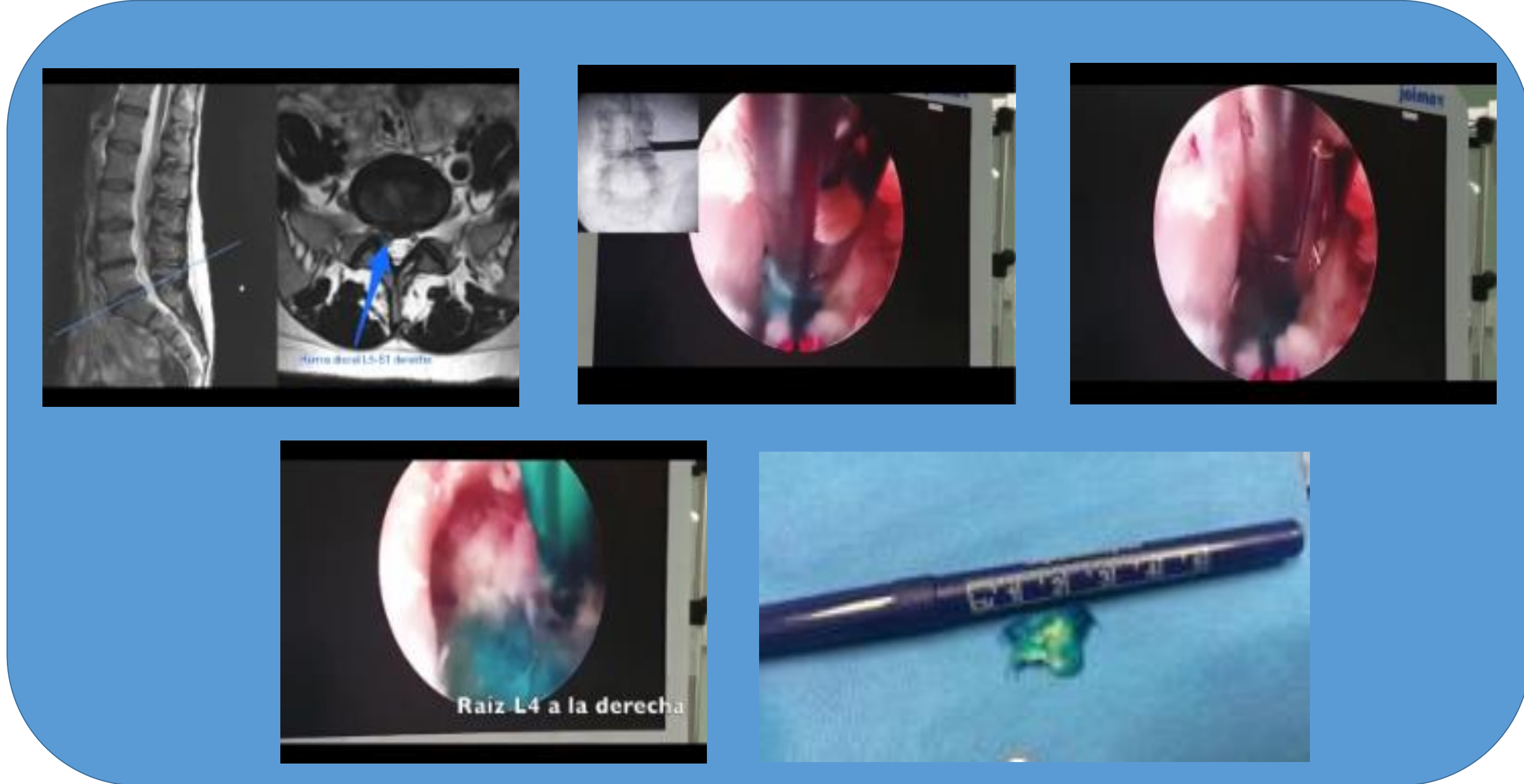


## Disectomía lumbar endoscópica percutánea: nuestros primeros casos

Serrano Serrano, R. Castañeda Guardia, EM. Garlito Díaz, H. López Dorado, D. Mascaraque Ortiz, R. Suárez Rueda, C.

### TÉCNICA ENDOSCÓPICA:



### INTRODUCCIÓN:

La disectomía lumbar abierta es la técnica quirúrgica **gold standard** para las hernias discales.

- Dolor postquirúrgico 2ª a lesión tisular
- Fibrosis epidural
- Inestabilidad

10%



60s están apareciendo técnicas percutáneas (DLPC):

- Abordaje lateral transforaminal
- Abordaje posterior interlaminar

### OBJETIVO:

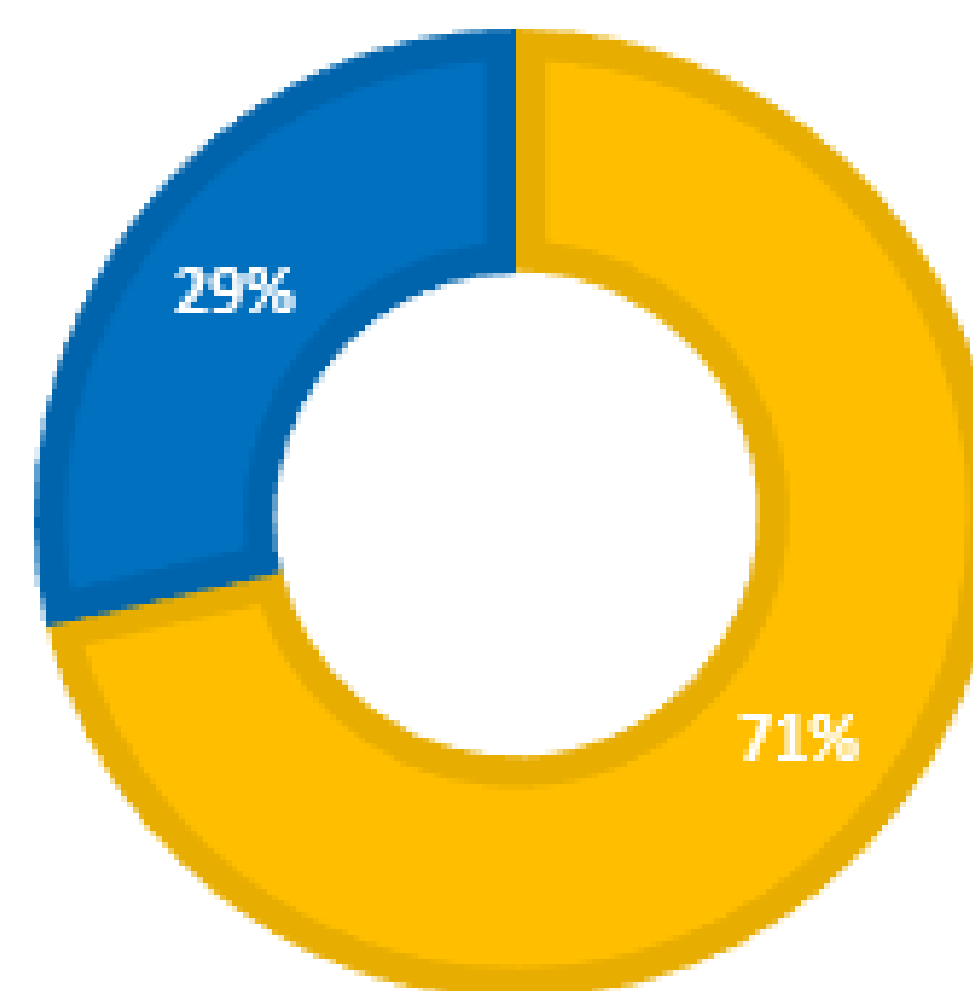
Evaluación retrospectiva de la mejoría en los resultados funcionales en pacientes con hernia de disco tras realización de disectomía endoscópica mínimamente invasiva.

### MATERIALES Y MÉTODOS:

- Estudio observacional, prospectivo
- Pacientes con dolor e impotencia funcional con hernia de disco, fracaso de tratamiento conservador
- Sometidos a disectomía lumbar percutánea completa (DLPC) abordaje transforaminal e interlaminar
- Evaluación: preoperatoria y postoperatoria.
  - Índice de discapacidad de Oswestry (ODI)
  - Escala analógica visual (VAS) para el dolor axial y de las extremidades inferiores

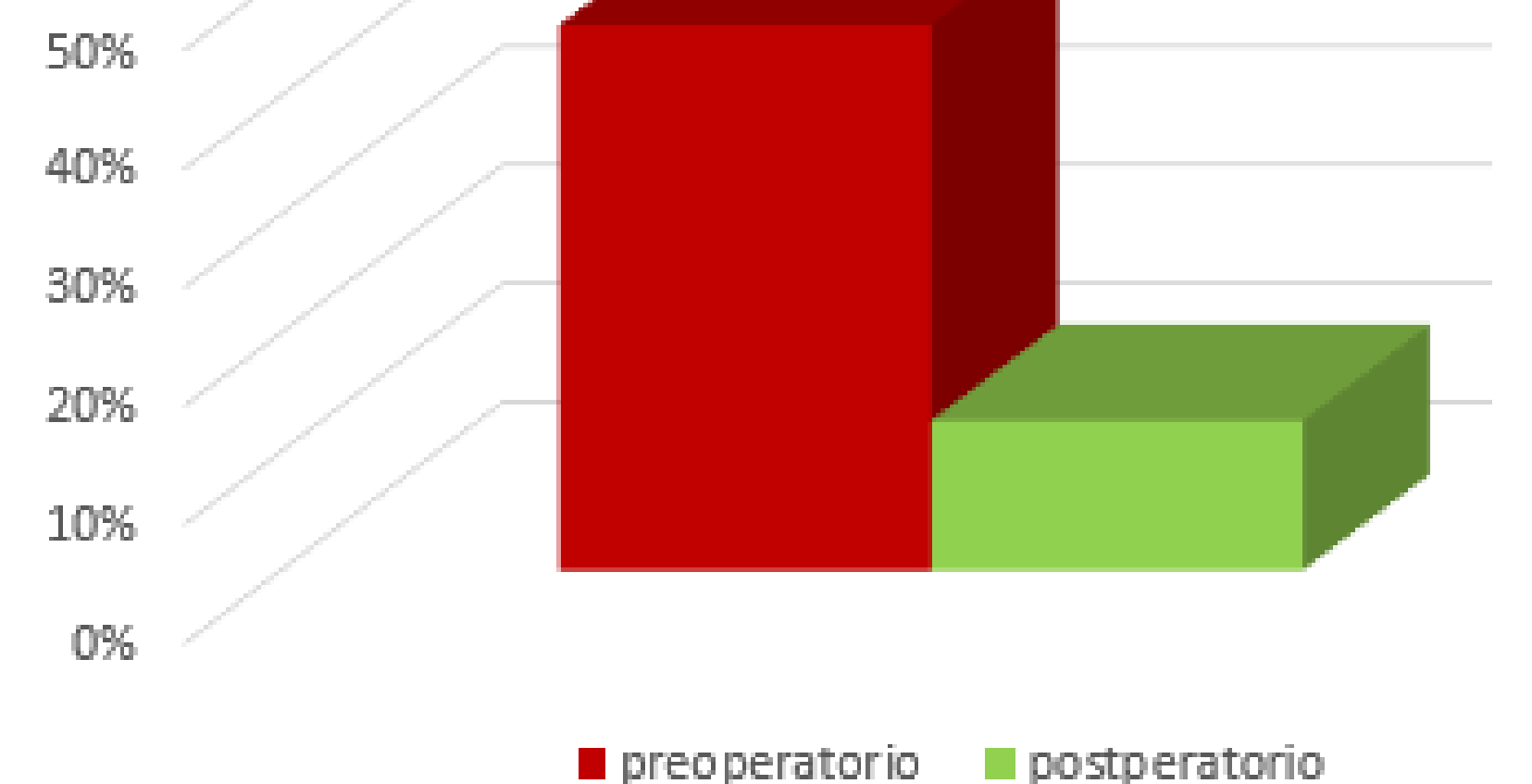
### RESULTADOS:

Mujeres Hombres



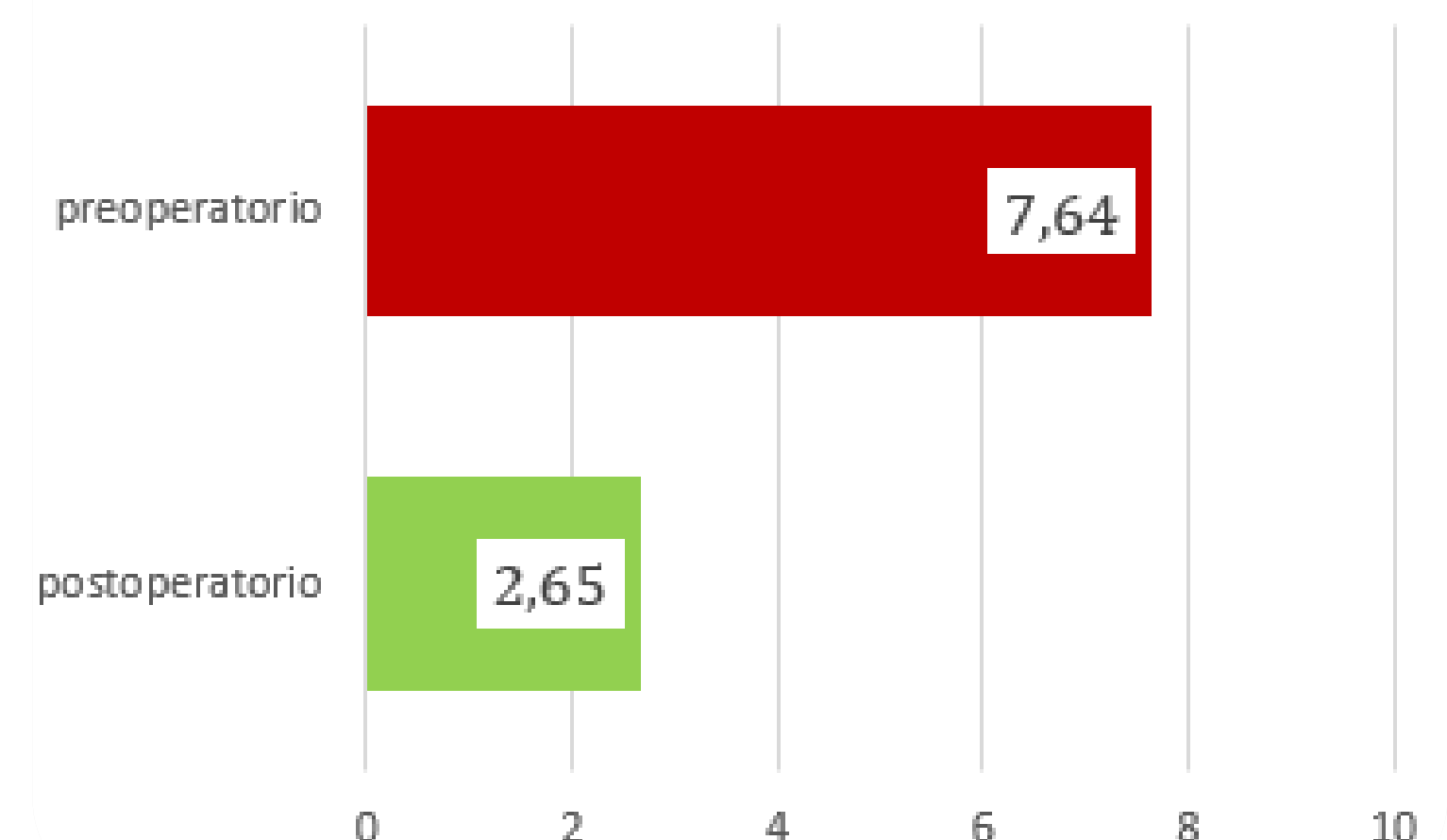
p<005

ODI




p<005

EVA



### CONCLUSIÓN.

Mejora el dolor y los resultados funcionales



Alternativa eficaz a la disectomía convencional

