

CALCIFICACIÓN DEL DISCO INTERVERTEBRAL EN LA INFANCIA A PROPÓSITO DE UN CASO

Verónica Chuliá Carrasco, José Ángel Tecles Tomás
Hospital Lluís Alcanyís de Xàtiva



INTRODUCCIÓN

La calcificación del disco intervertebral en la infancia es una patología muy infrecuente, con pocos casos descritos en la literatura. La mayoría son diagnosticados de manera casual, siendo asintomáticos, aunque en ocasiones se presentan con clínica de cervicalgia, torticolis, radiculopatía y/o fiebre. Ante la ausencia de clínica neurológica o compresiva, el tratamiento conservador es la opción a seguir.

OBJETIVO

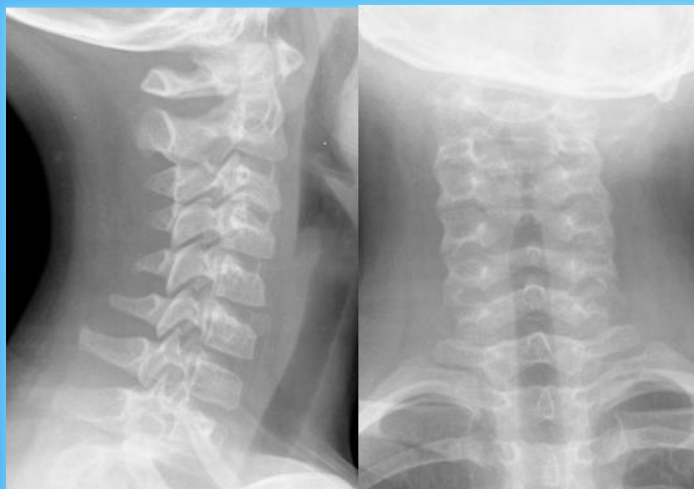
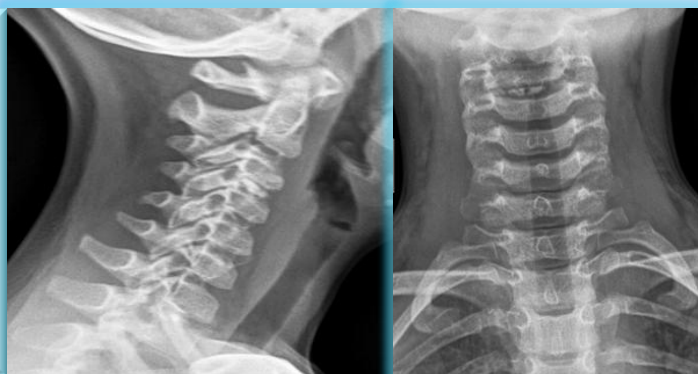
El objetivo de esta comunicación es presentar un caso clínico tratado en nuestro centro, así como revisar la bibliografía publicada al respecto.

MATERIAL Y MÉTODOS

Se presenta el caso clínico de una paciente mujer de 5 años, sin antecedentes de interés, que acude a Urgencias por cervicalgia y dificultad para la movilización cervical de 4 semanas de evolución, sin traumatismo ni desencadenantes conocidos.

A la exploración, la paciente presenta incapacidad para la extensión cervical completa, así como para la rotación hacia el lado derecho, con dolor referido sobre zona de esternocleidomastoideo de dicho lado. No presenta déficit neurológico, dificultad respiratoria ni deglutoria.

Se realizó estudio radiográfico simple cervical anteroposterior y lateral, objetivándose la existencia de una calcificación del disco intervertebral cervical C3-C4.



RESULTADOS

Tras el estudio por parte de Pediatría, se descarta patología secundaria, diagnosticándose de calcificación idiopática del disco intervertebral cervical.

Se pauta tratamiento analgésico oral y se realiza el seguimiento en Consultas Externas, de modo que a las 4 semanas de evolución, la clínica ha remitido de modo espontáneo, movilizándose la región cervical con normalidad. Tampoco refiere nueva clínica neurológica, respiratoria ni de alteración de la deglución.

La realización de estudios radiográficos simples de control posteriores, objetivan la práctica desaparición de la calcificación, de modo que a los 3 años de seguimiento es dada de alta en consultas.

CONCLUSIONES

La calcificación del disco intervertebral en la infancia es una patología infrecuente que, según la literatura previa, se suele presentar de modo autolimitado, de forma que los síntomas mejoran con tratamiento conservador. En nuestro caso, la regresión completa de la calcificación se ha objetivado.

Aunque existe riesgo compresivo si el disco calcificado protruye a anterior o posterior, el tratamiento quirúrgico se limita a aquellos casos en los que se presente clínica compresiva progresiva o dolor intratable.

