

TUMOR DE CÉLULAS GIGANTES A PROPÓSITO DE UN CASO

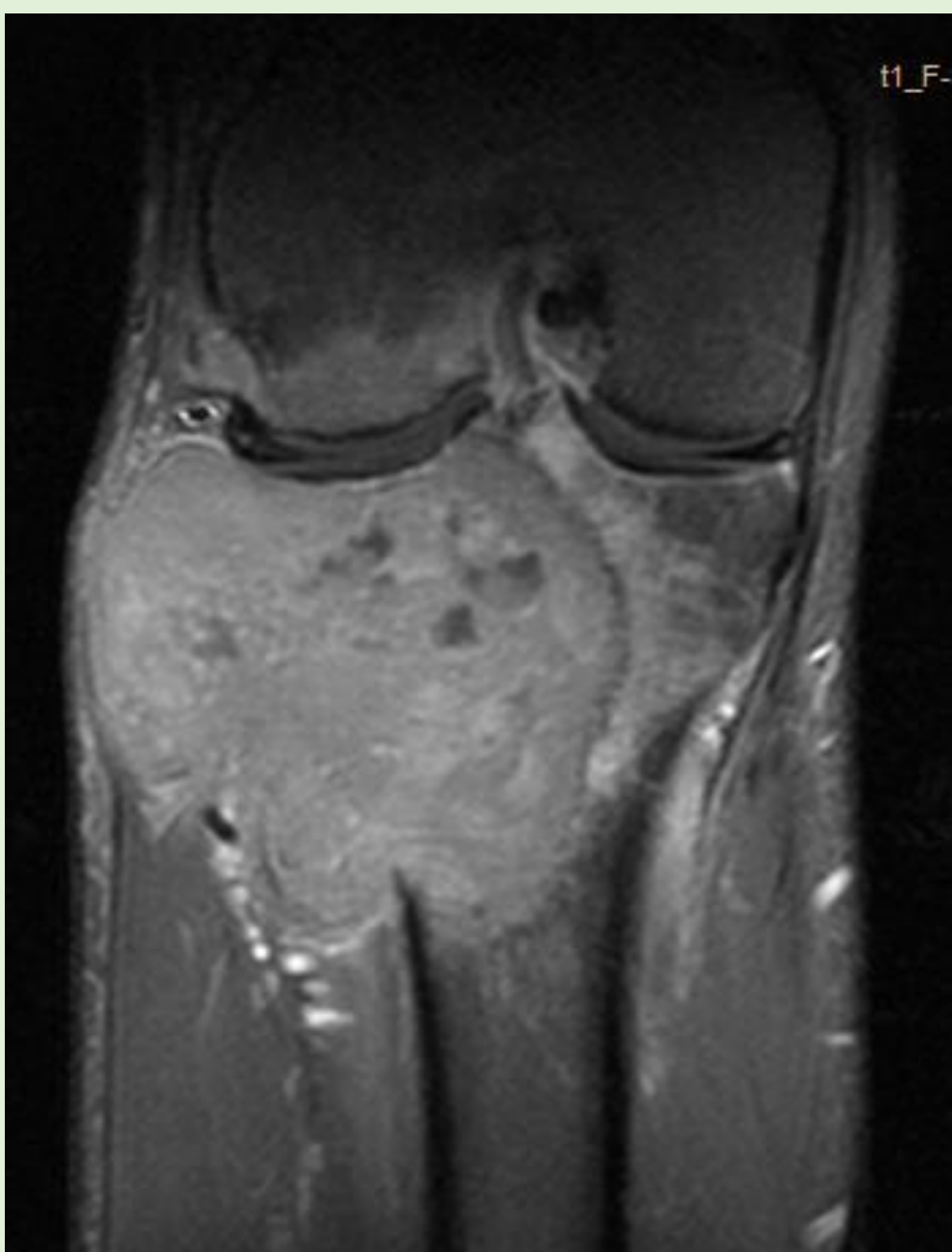
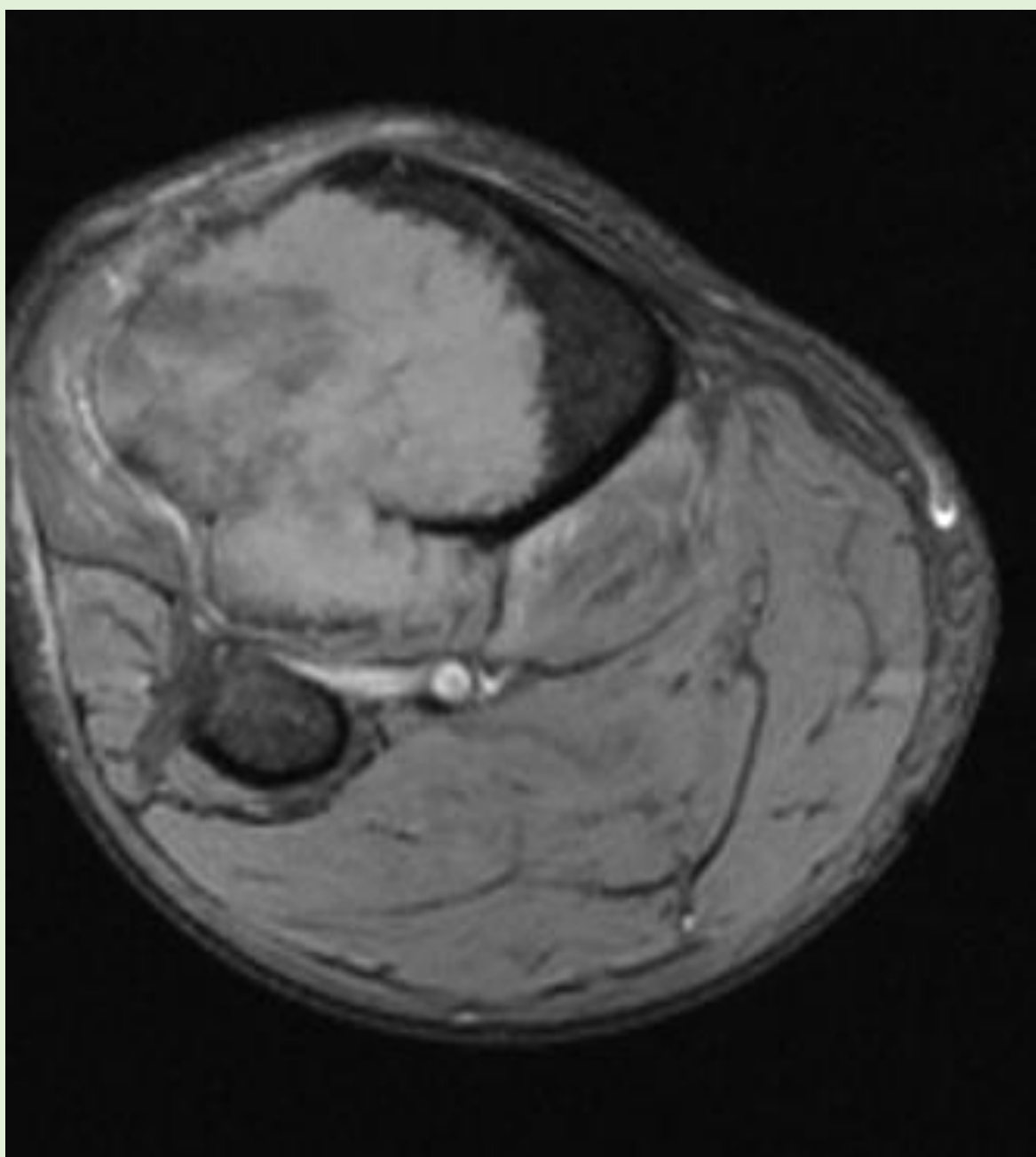
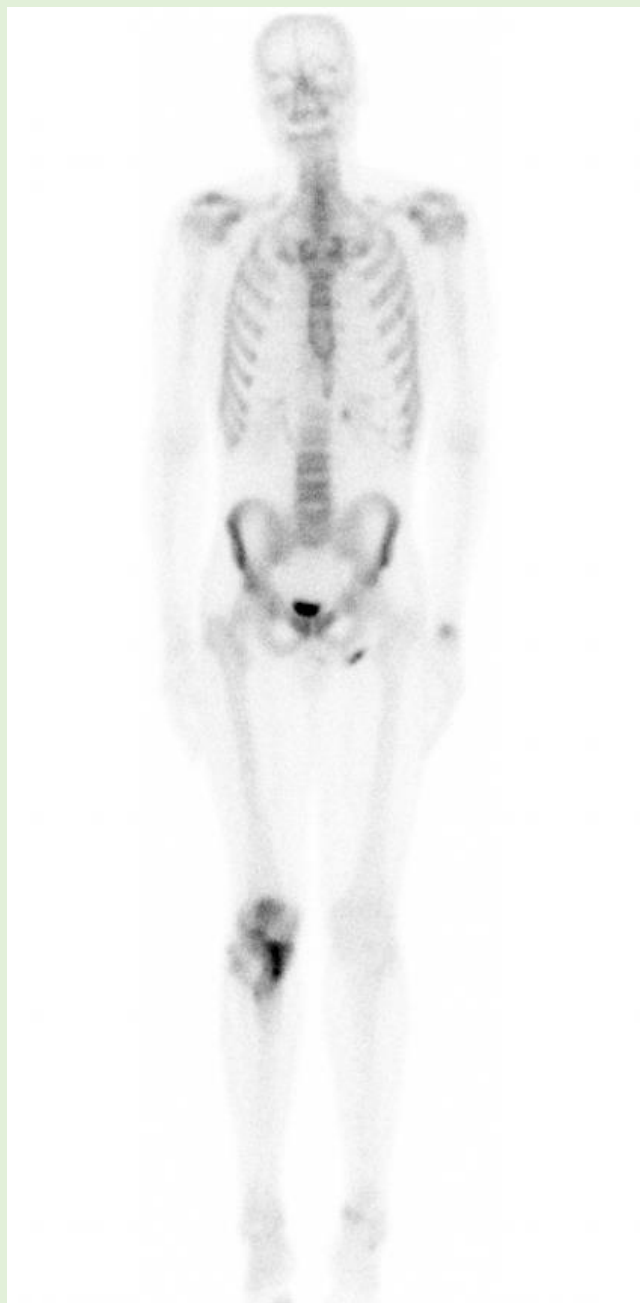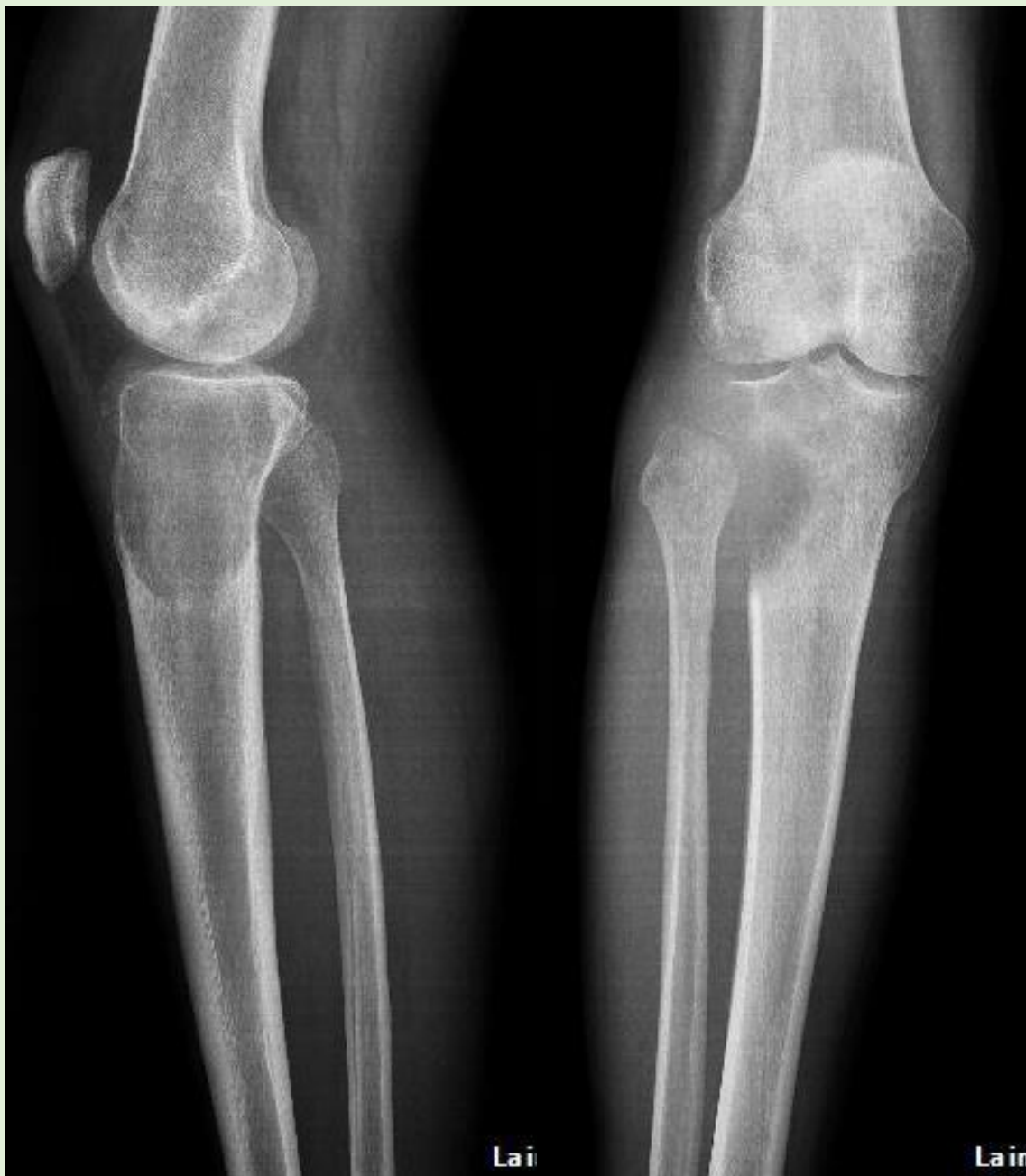Dr. Ricardo Vega Croker, , Dr. Ernesto Muñoz Mahamud, Dra. Clara Chimeno Pigrau, Dr. David Gutiérrez Medina, Dr. Ignacio Moya Molinas, Dr. Salvador Madariaga Burgos, Dr. Andreu Combalia Aleu

UNIDAD DE COLUMNA Y TUMORES. SERVICIO DE CIRUGIA ORTOPEDICA Y TRAUMATOLOGIA. HOSPITAL CLINIC DE BARCELONA, UNIVERSIDAD DE BARCELONA

El tumor de células gigantes típicamente se presenta en epífisis de huesos largos siendo más frecuentemente encontrado en fémur distal y tibia proximal. Se trata de un tumor benigno localmente agresivo que puede comprometer la estabilidad ósea. El tratamiento habitual consiste en exéresis y curetaje y posteriormente reconstruir.

HISTORIA INICIAL (2008)
Hombre de 42 años que consulta inicialmente por dolor en rodilla derecha y crecimiento de una tumoración de 1 año de evolución.

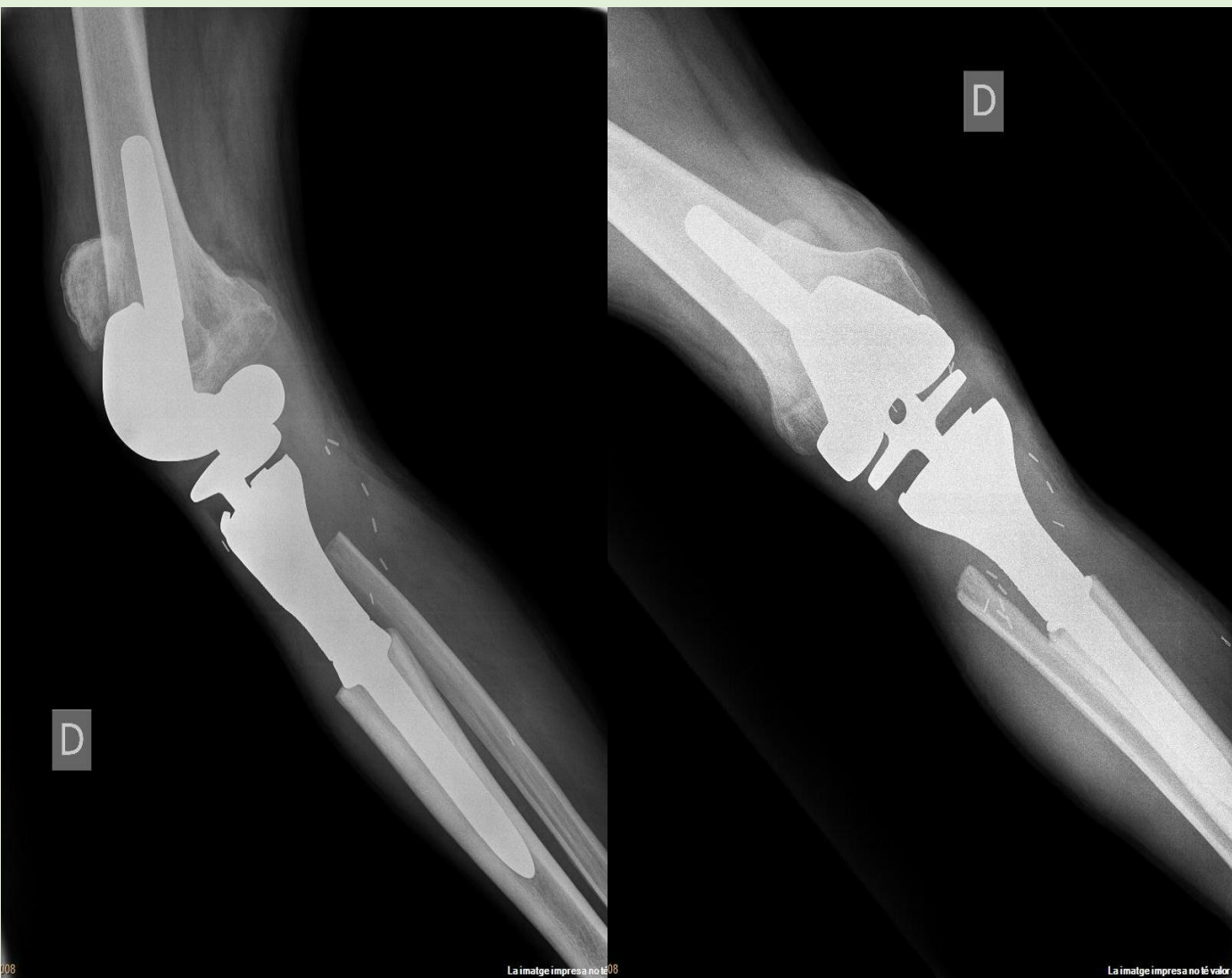- Antecedentes:**
- Trastorno de dependencia a sedantes, cocaína, alcohol.
 - Hepatopatía crónica.
 - Trastorno bipolar



DIAGNÓSTICO (RMN Y AP de pieza quirúrgica): Tumor de células gigantes óseo de 8 cm de diámetro. Múltiples focos de necrosis. Márgenes libres.

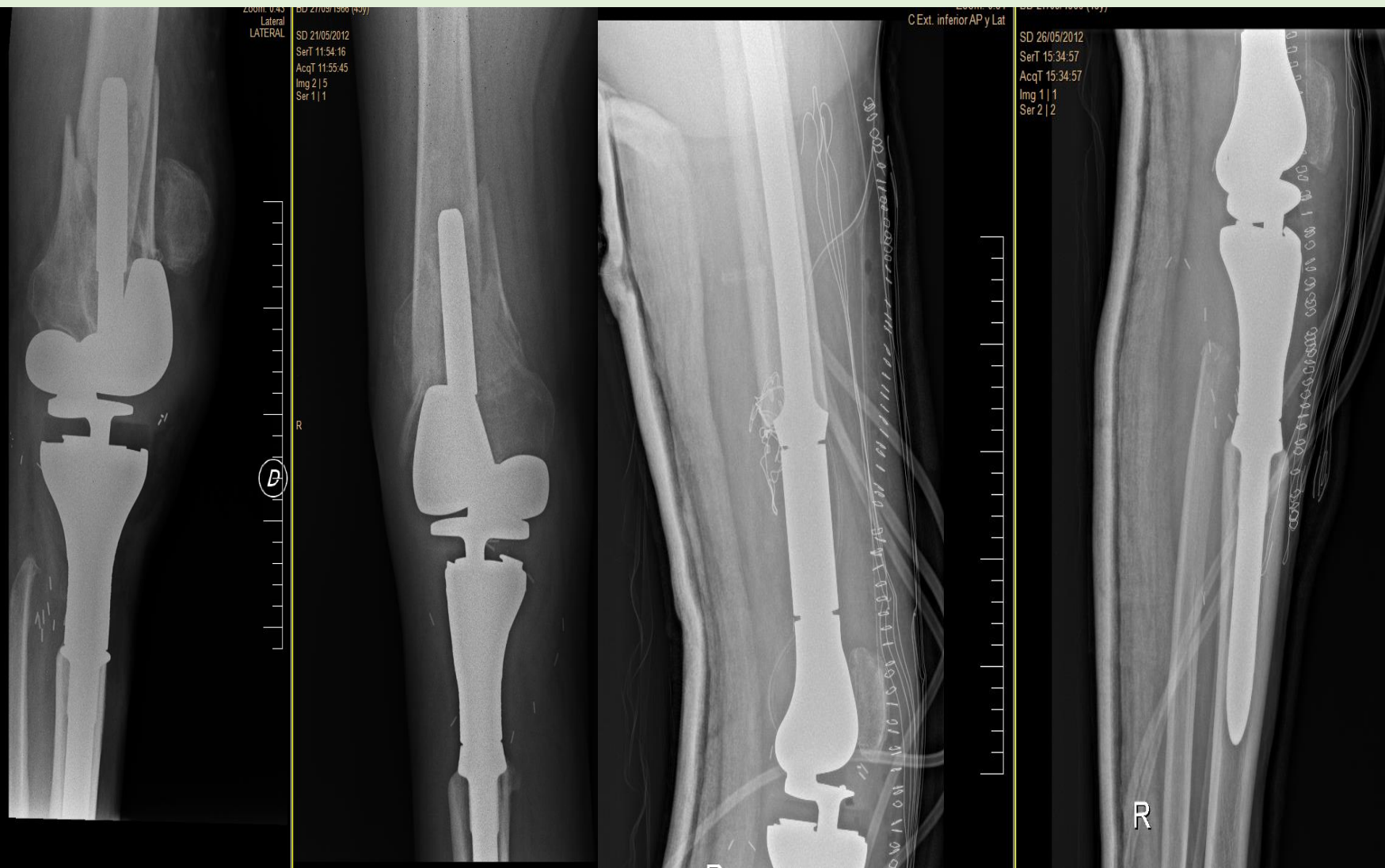LINEA TEMPORAL

2008-2009



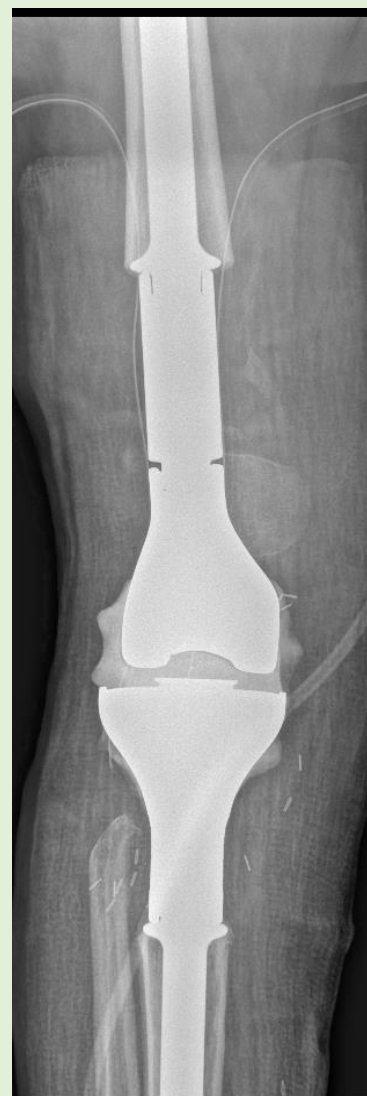2008: Exéresis en bloque de cuello de peroné y tibia de 10cm → Prótesis de tibia GRMS anclando tendón rotuliano a prótesis + colgajo de gemelo medial.
2009: Incompetencia del t. rotuliano. Reparación con malla tipo LAR (Cuádriceps-rotula-Prótesis).

05/2012



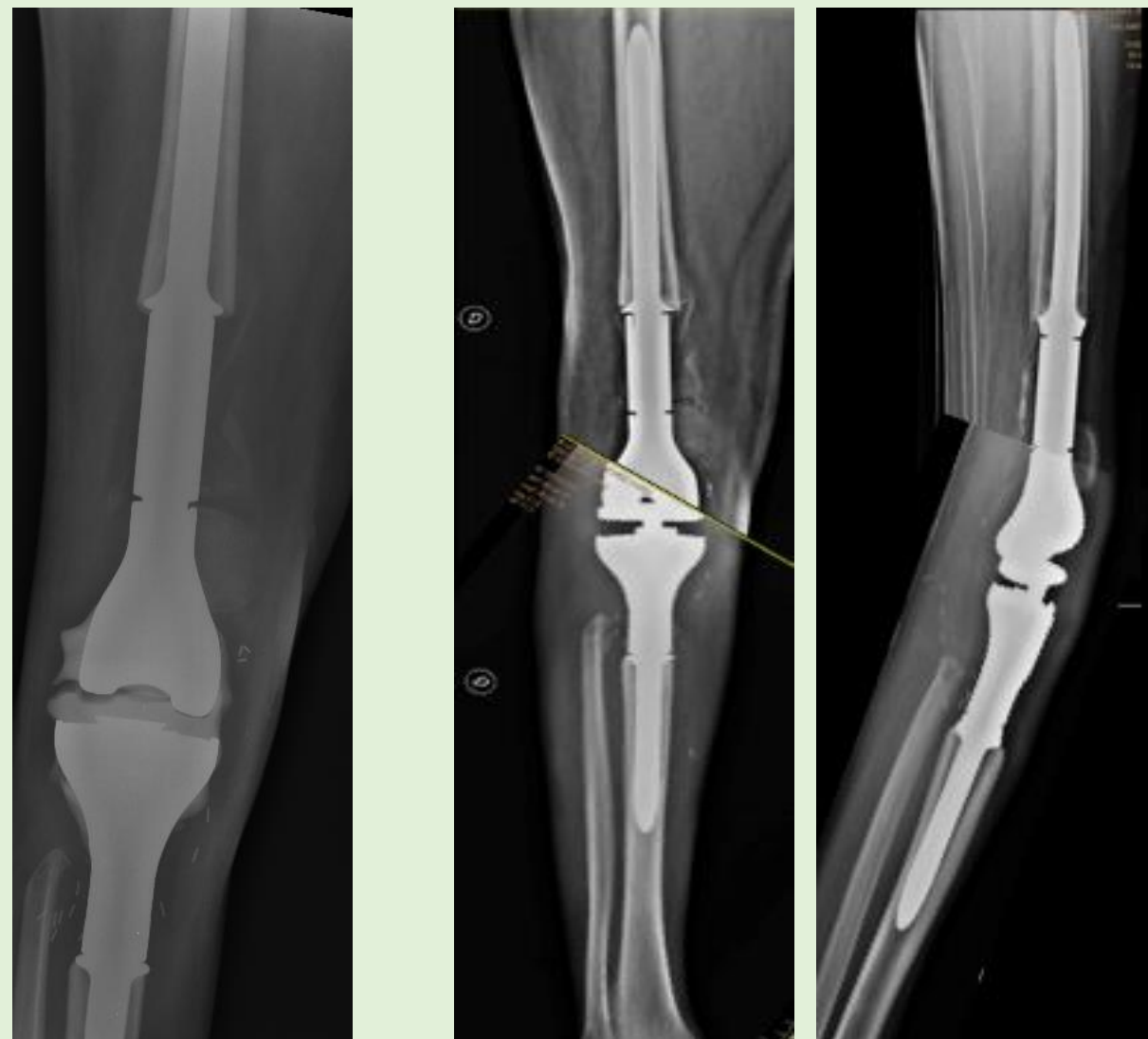Fractura peri-protésica Robareck III → Recambio de componente femoral y colocación de prótesis tumoral + plastia de aparato extensor.

06/2012



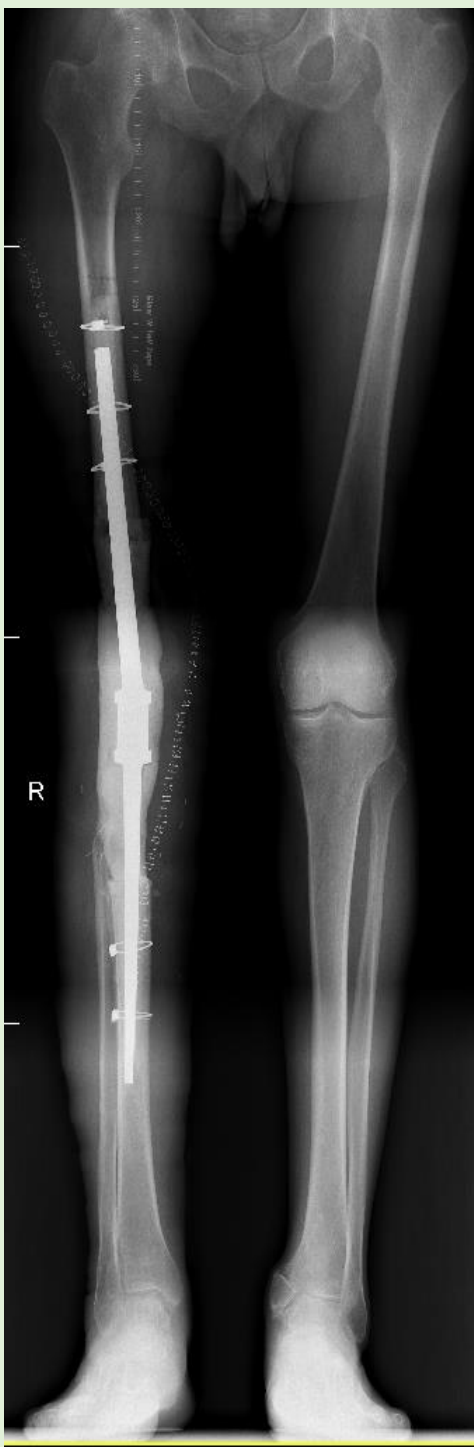Infección de PTR → Desbridamiento + espaciador de cemento

07/2012



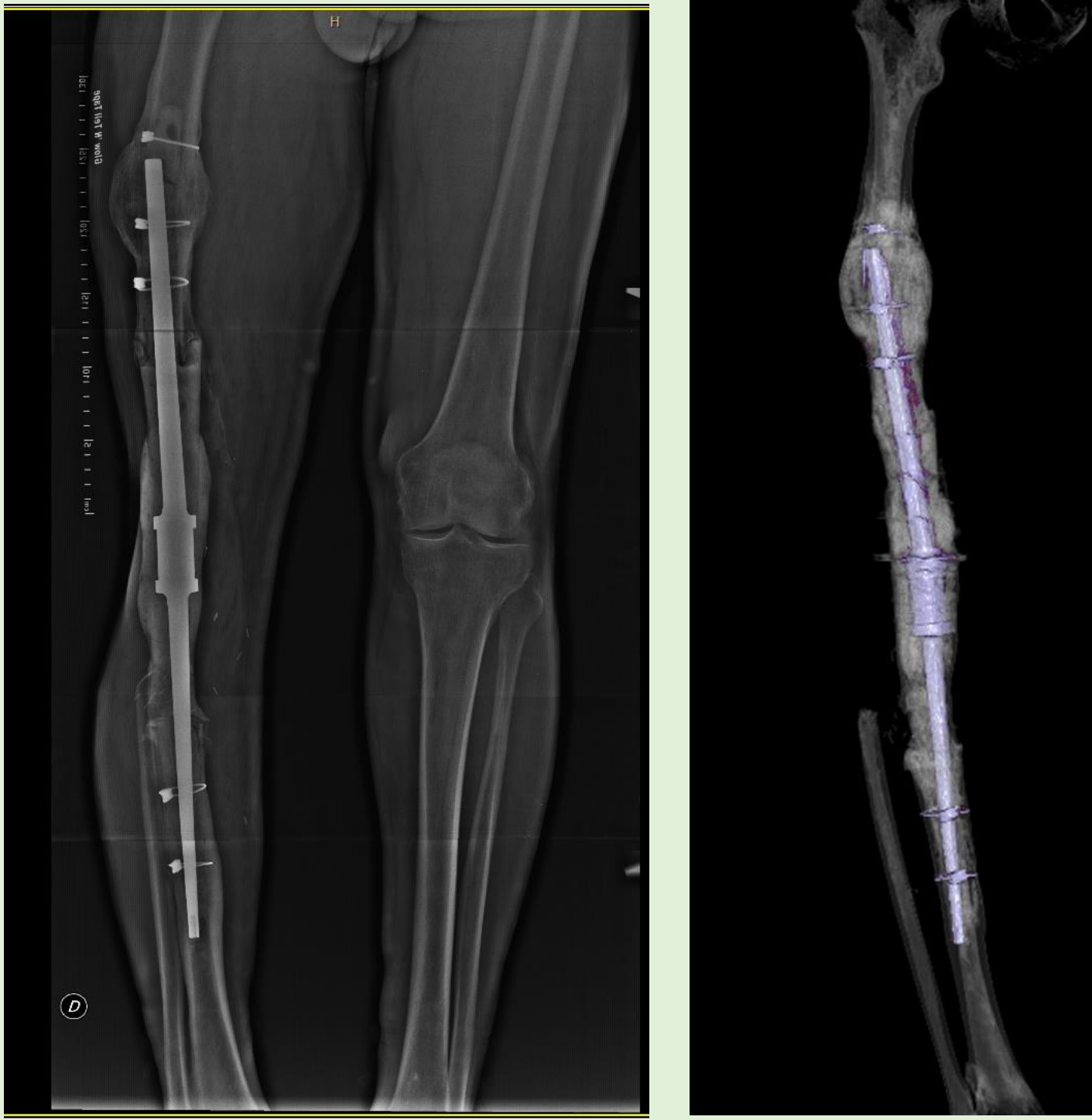Ruptura de espaciador → Substitución por prótesis tumoral rotacional.

12/2012-01/2013



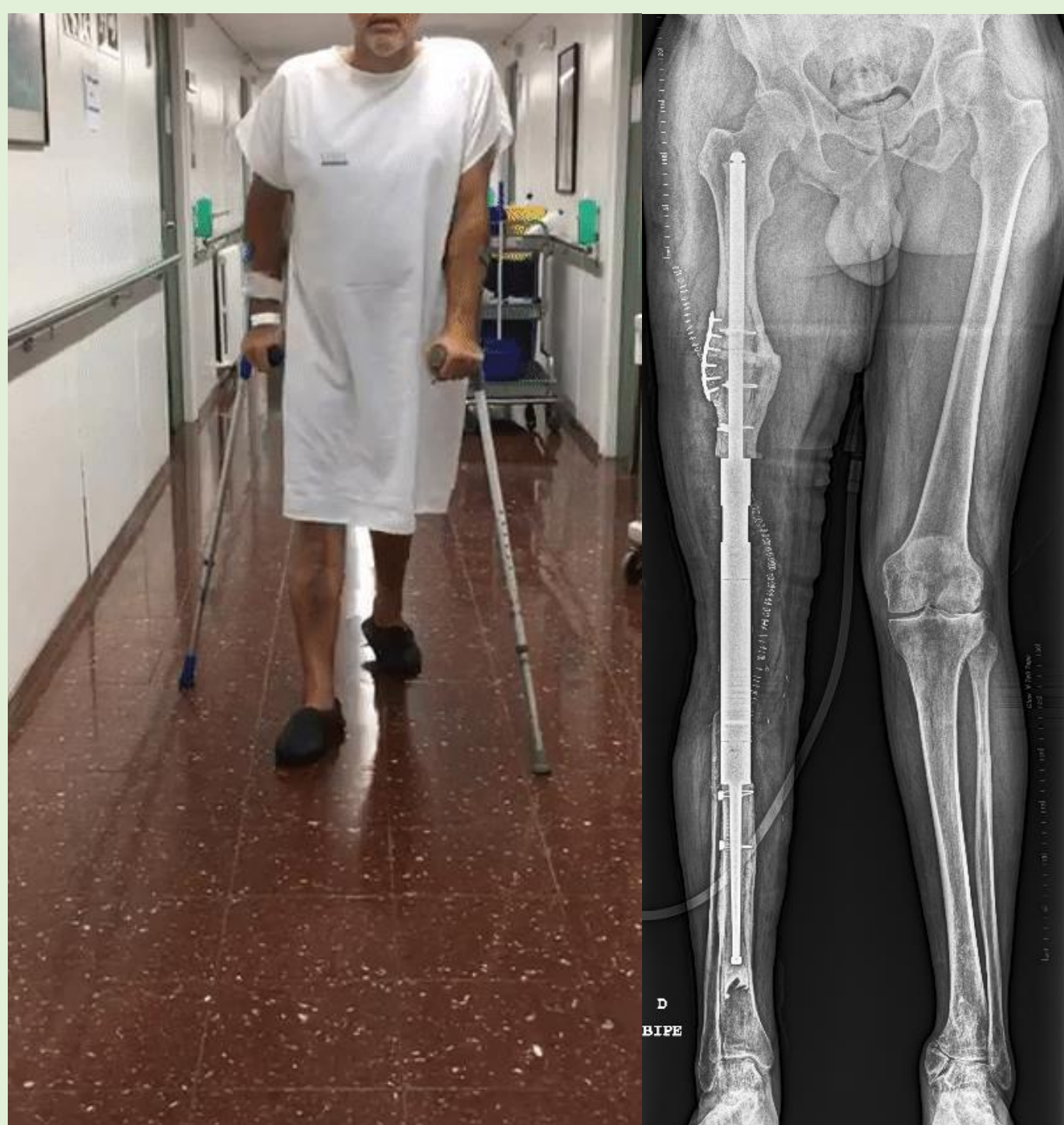Limpieza y desbridamiento → Limpieza y desbridamiento + artrodesis con clavo waldermanlink.

07/2016



Nueva consulta por rotación interna del pie derecho.
Rx: Fractura consolidada en varo y rotación interna
TC: Pseudoartrosis en extremo proximal de clavo.
(Inicialmente manejo conservador por estado psicosocial)

RESULTADOS (2019)



Recambio de clavo + osteotomía valguzante del callo de fractura. Sistema que permite acoplar prótesis de rodilla posteriormente.

DISCUSIÓN Y CONCLUSIONES

La artrodesis de rodilla es una técnica poco frecuente. Debido a la incapacidad asociada, los casos deben ser seleccionados minuciosamente siendo una opción viable en pacientes sin otras alternativas en los que se busca conservar la extremidad.
En el caso presentado, de un paciente con problemas psicosociales y de difícil control, puede ser una solución temporal o permanente, buscando mejorar su calidad de vida. En un futuro se podrá revalorar el estado del paciente y sus necesidades diarias para realizar un recambio a una prótesis total.