

Edema óseo transitorio de astrágalo: una patología poco conocida

Elena de la Orden López, Walter Chavez

Introducción:

Presentamos el caso de una paciente con talalgia diagnosticada radiológicamente de osteonecrosis del astrágalo, concluyéndose tras seguimiento del caso que se trataba de un síndrome de edema óseo transitorio.

Objetivo:

Realizar una revisión clínico- radiológica sobre el síndrome de edema óseo transitorio en el astrágalo y considerarlo dentro del diagnóstico diferencial de las talalgias.

Material y métodos:

Mujer de 46 años que refiere talalgia derecha intensa de 3-4 meses de evolución con empeoramiento progresivo, sobre todo con la carga. No antecedente traumático. Tratamiento con AINEs con mejoría parcial. Se descarta artropatía inflamatoria, patología tumoral, neuropatía, infección, u otros diagnósticos diferenciales.

AP: síndrome de piernas inquietas.

IQx: menisectomía rodilla izquierda, Freiberg pie derecho.

A la exploración física presenta dolor difuso en zona de antepie /seno del tarso, balance articular de tobillo limitado por dolor.

Estudio radiográfico dentro de la normalidad.

Se solicita RMN, que informa de extenso edema óseo en astrágalo, imagen lineal subcondral en cabeza con irregularidad de la superficie articular, en relación con osteonecrosis.

Se inicia tratamiento con descarga absoluta de miembro afectado, manejo analgésico y control en dos meses.

En las revisión sucesiva la paciente admite no cumplir con la descarga aunque refiere mejoría significativa del dolor. Se solicita nueva RMN de control a los 6 meses del diagnóstico.

Resultados:

RM control: Mejoría radiológica de los hallazgos objetivables en estudio previo, sin identificarse edema óseo en estudio actual y persistiendo únicamente una mínima irregularidad de la superficie articular del astrágalo.

Se inicia deambulación con carga parcial y progresión a total según tolerancia.

La paciente presenta resolución completa del episodio. Actualmente, 8 meses tras el diagnóstico, se encuentra deambulando sin ayuda, ni dolor ni secuelas.

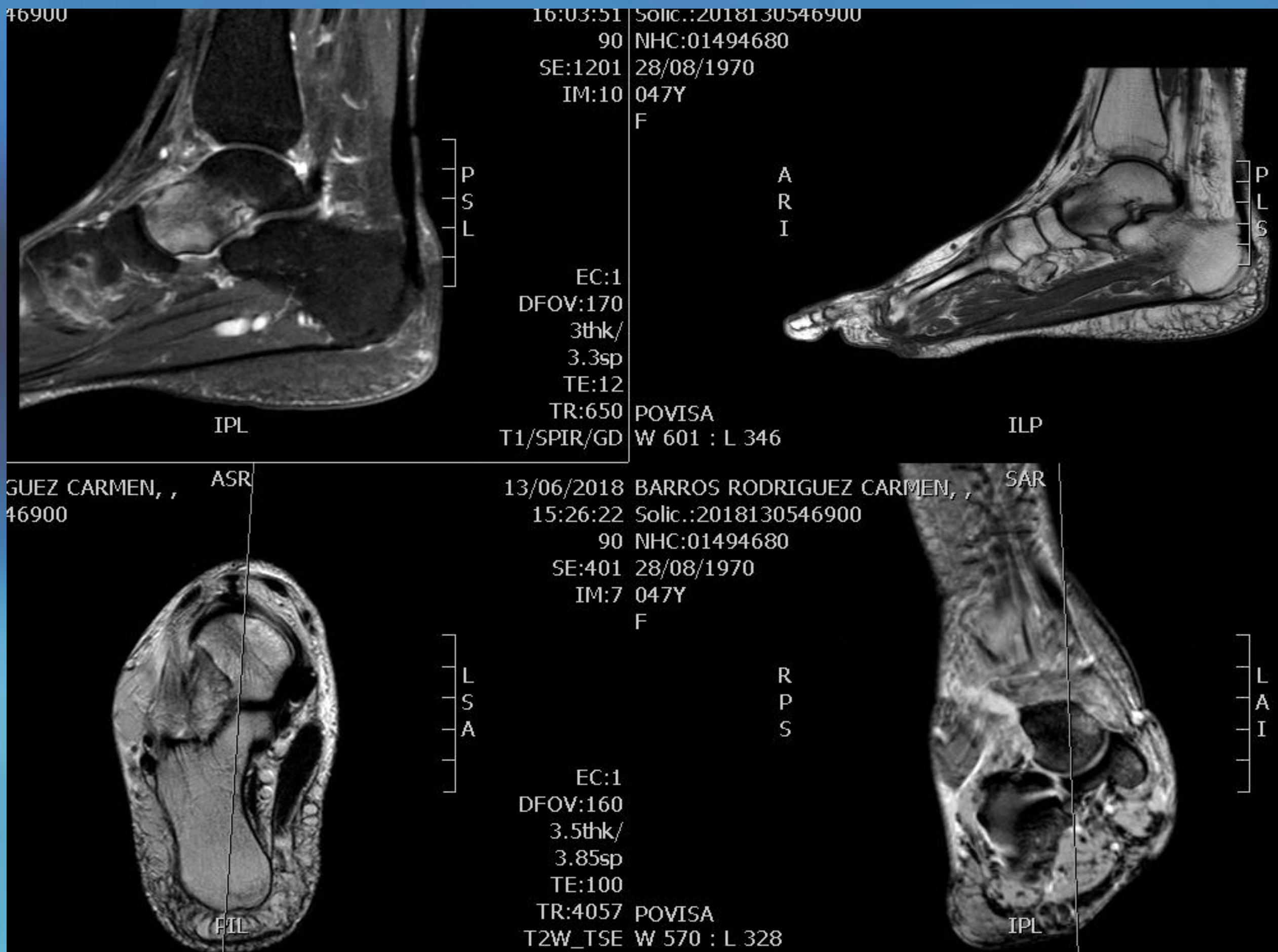Conclusión:

El edema óseo transitorio es una entidad poco común que debe ser incluida dentro de las talalgias/podalgias inespecíficas. Siendo su diagnóstico de exclusión.

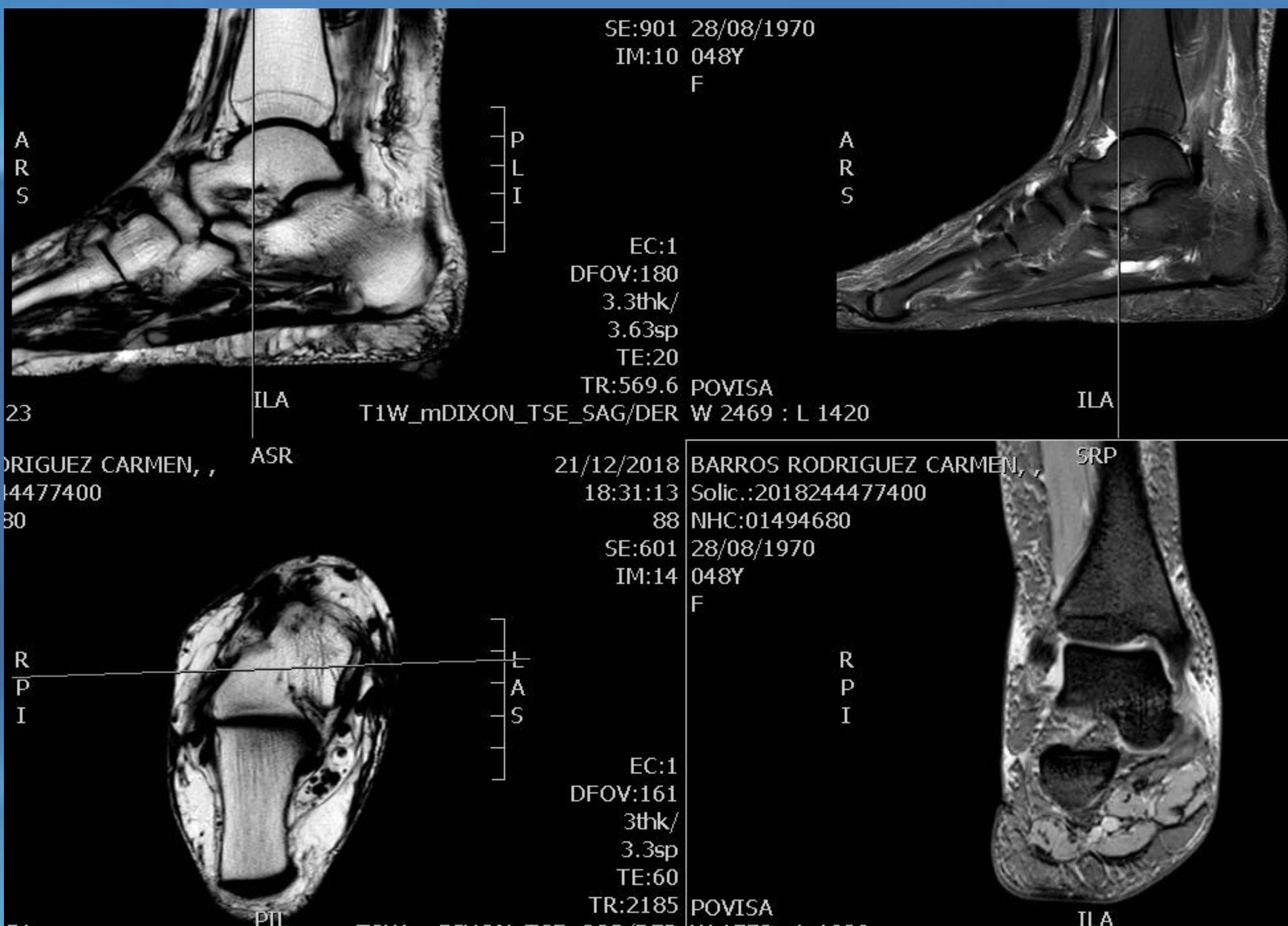
Muchas osteonecrosis de astrágalo diagnosticadas y con resolución espontánea, serían en realidad síndromes de edema óseo transitorio. Ambas patologías son diferentes y la relación entre ambas es dudosa.

Un diagnóstico temprano puede permitir un manejo adecuado y establecer un pronóstico excelente para los pacientes , dado el curso autolimitado de esta patología.

La presencia de edema óseo aislado, sin signos de anillo ni doble línea, en una RM realizada varias semanas después del inicio de los síntomas, descartaría osteonecrosis o, al menos, sería un indicador de buen pronóstico.



RM 16/06/2018



RM 21/12/2018