

RESULTADOS A CORTO PLAZO DEL TRATAMIENTO CON DOBLE PLACA POSTERIOR MEDIANTE ABORDAJE DE TRICKEY PARA FRACTURAS POSTERIORES DE MESETA TIBIAL

Moratalla de Gracia, Raquel; Matellanes Palacios, Clara; Renovell Ferrer, Pablo; Jara García, Francisco; Bru Pomer, Antonio.



Introducción

El tratamiento de las fracturas bituberositarias de meseta tibial es controvertido por la dificultad quirúrgica intrínseca que conlleva y la lesión de partes blandas que determina secuelas e intervenciones posteriores.

Nuevas clasificaciones, como la de las cuatro columnas, pretenden cambiar la estrategia quirúrgica modificando el abordaje, puesto que tienen en cuenta la totalidad de la superficie articular y dan importancia a la afectación de la columna posterior.

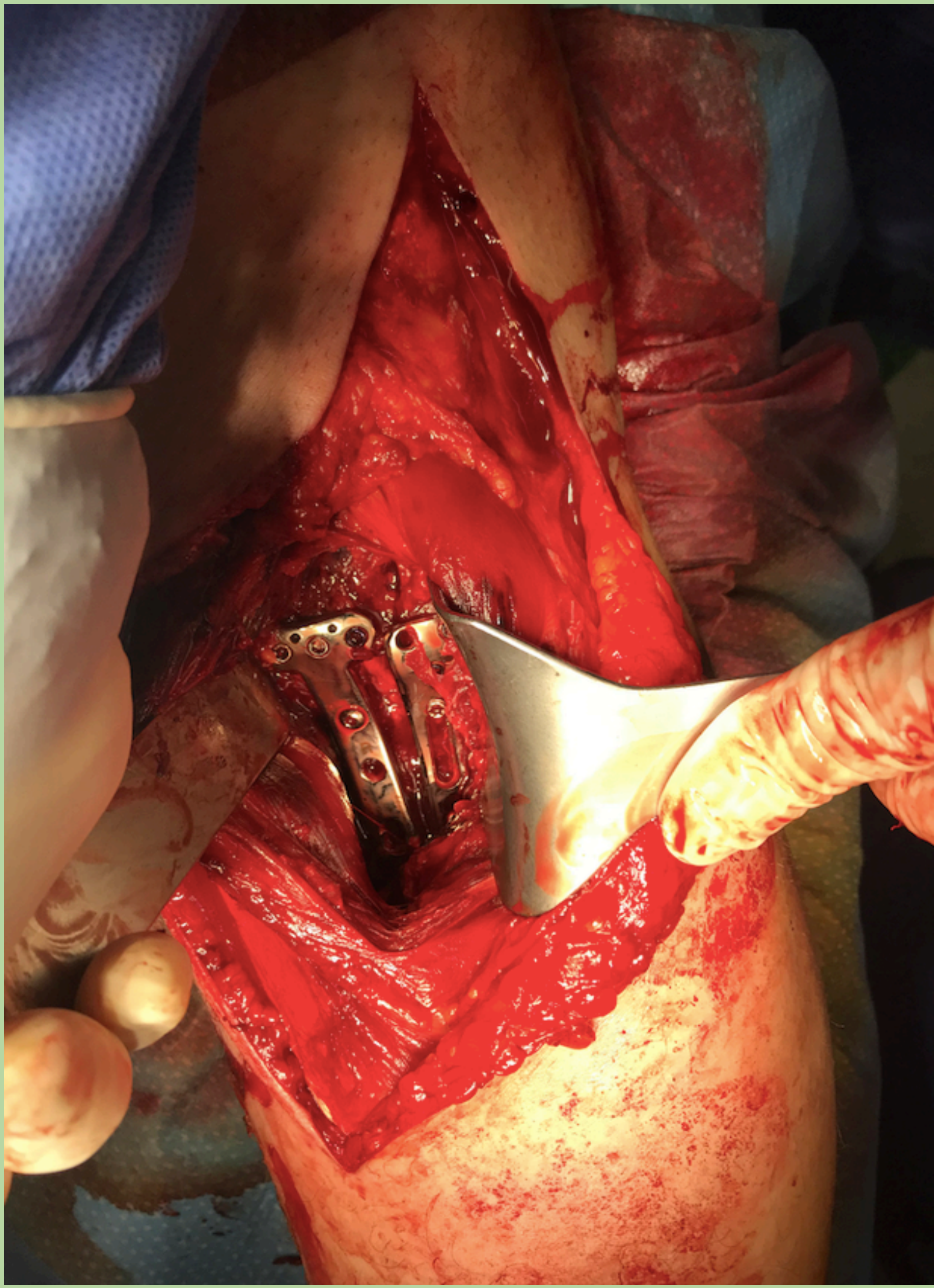
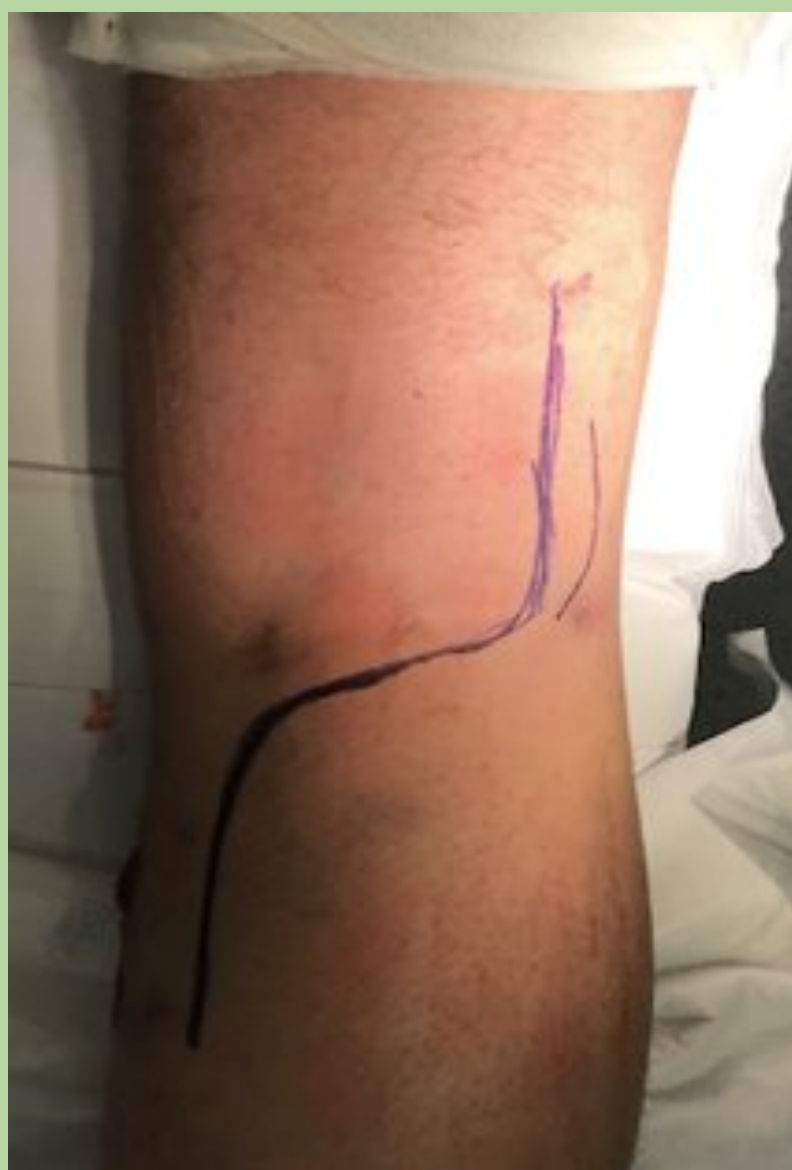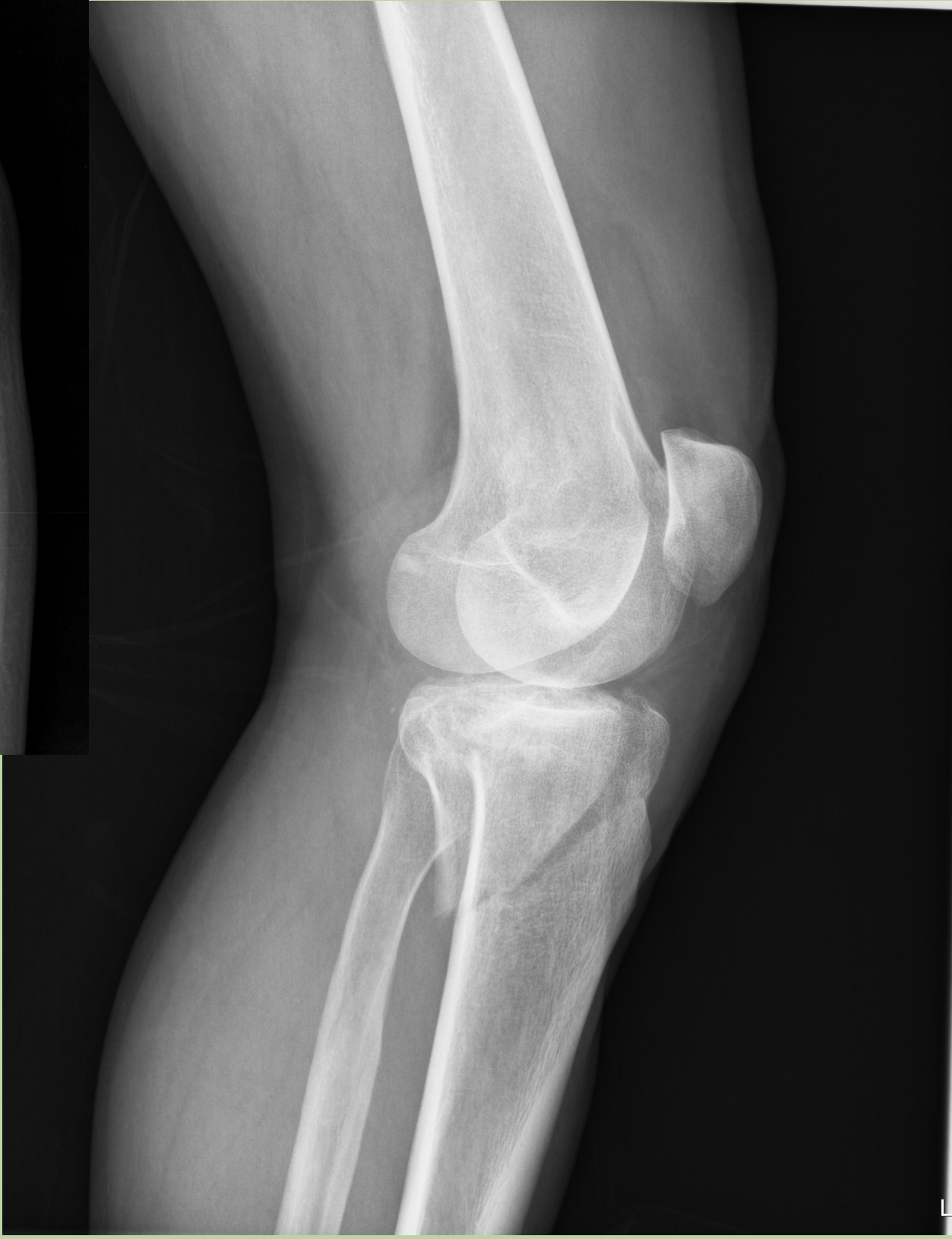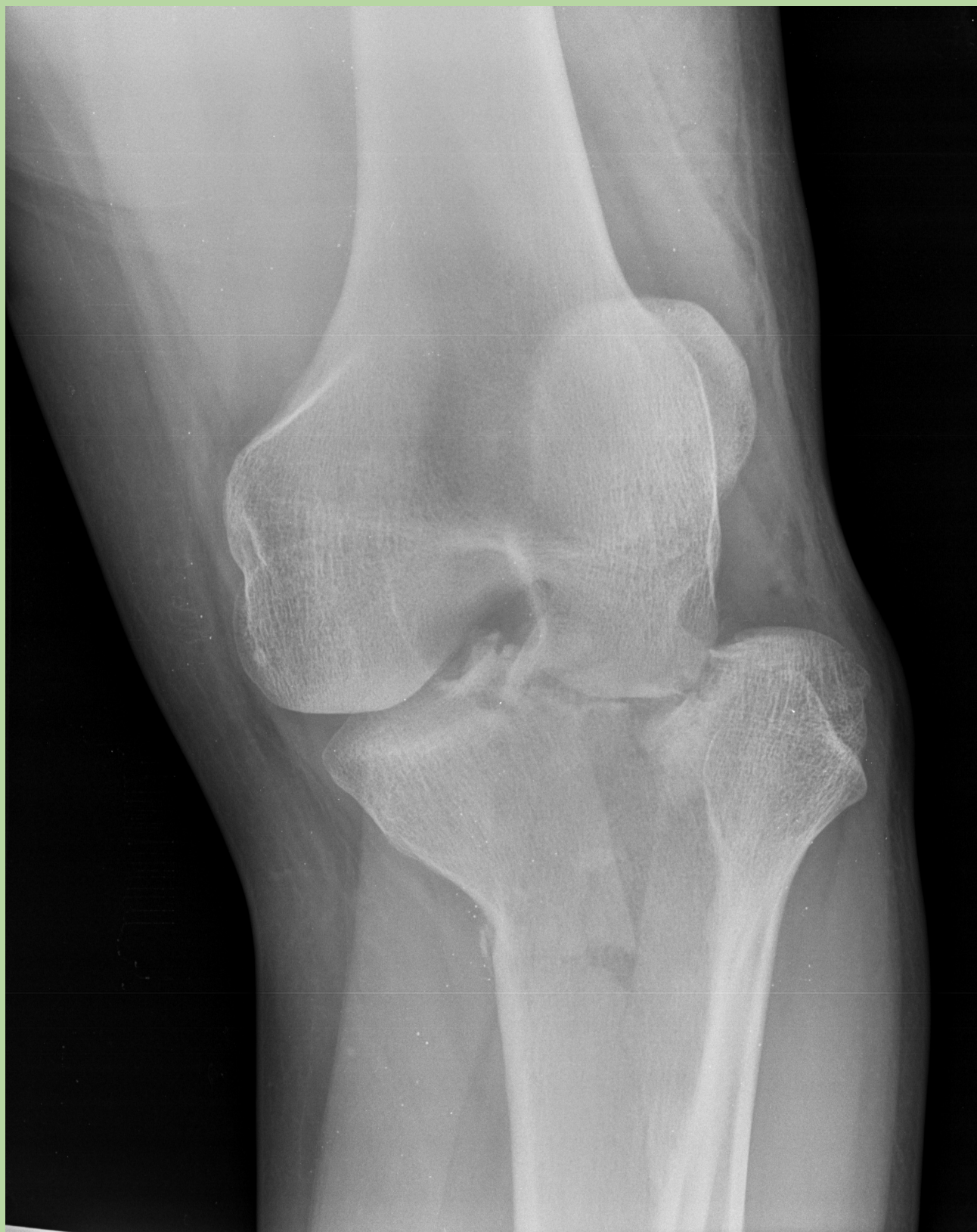Objetivos

Valorar los resultados clínico-radiológico a corto plazo del tratamiento de las fracturas bituberositarias posteriores de meseta tibia.

Material y métodos

Se han revisado **5 fracturas bituberositarias posteriores** intervenidas en nuestro servicio en los últimos 10 meses.

Todas ellas intervenidas en posición decúbito prono, mediante abordaje posterior modificado de Trickey y fijación con dos placas bloqueadas.

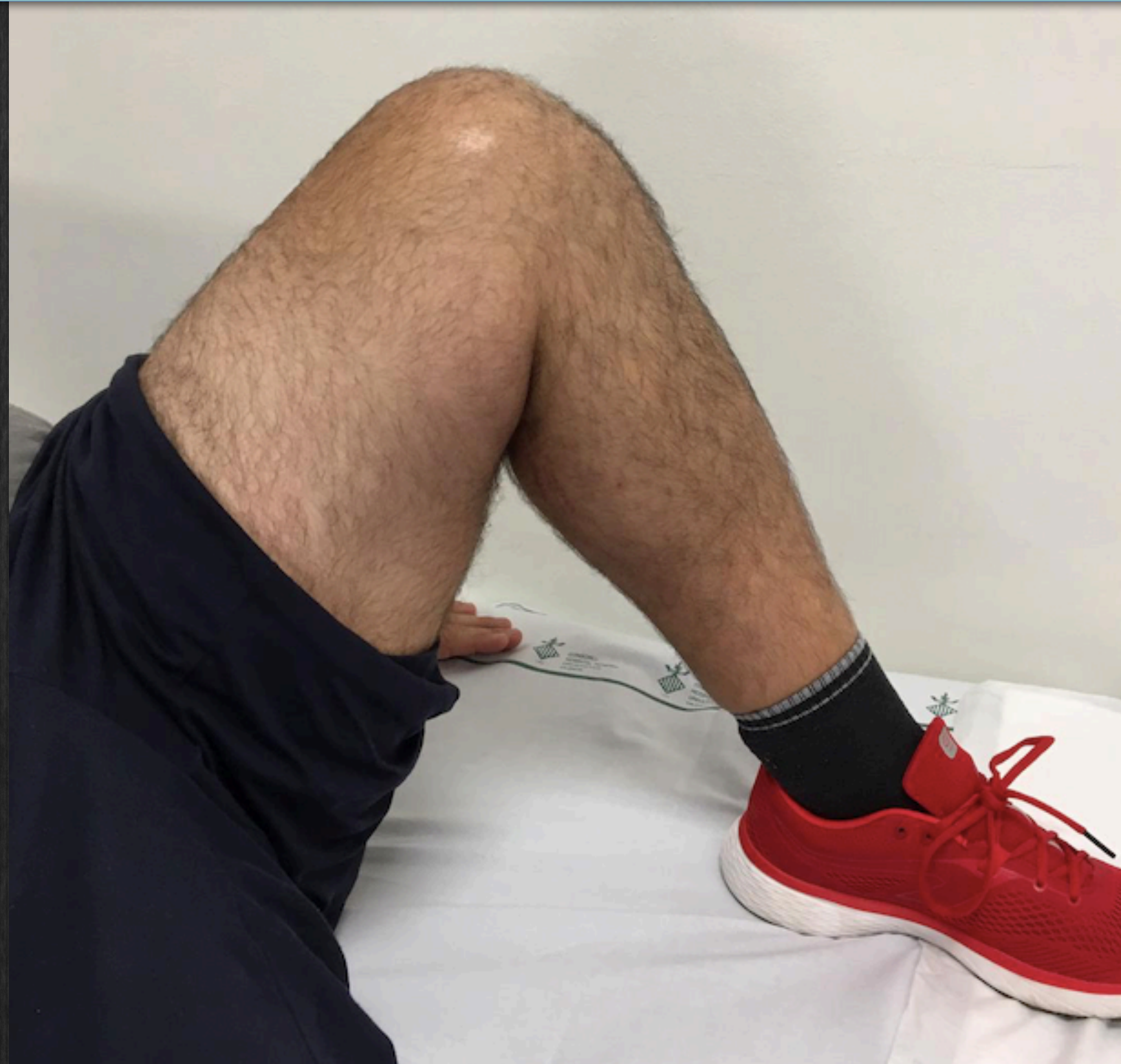
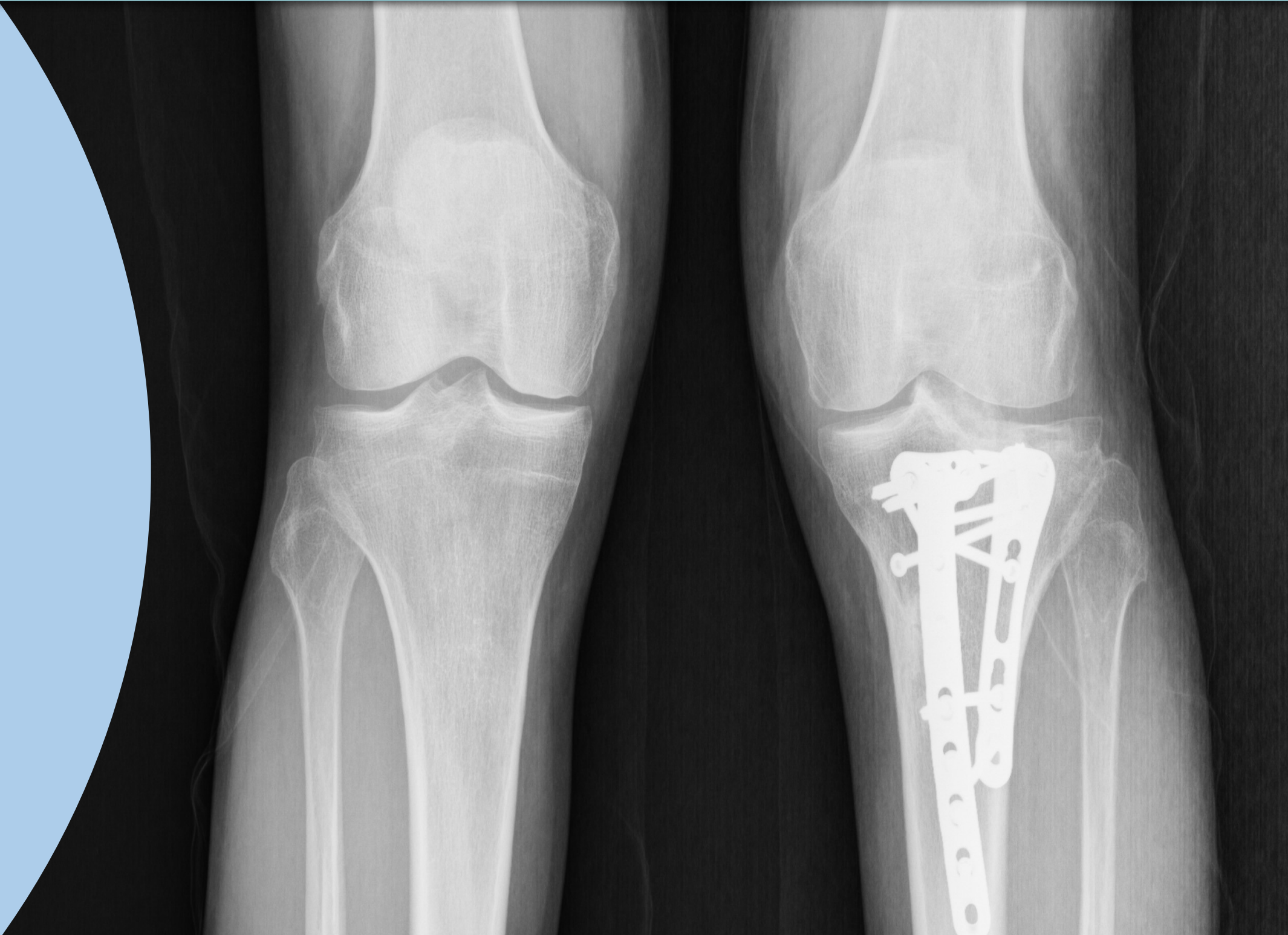
Resultados

En todos los casos estudiados se ha conseguido una **buena reducción de la fractura**.

Los **resultados funcionales** valorados son buenos en cuatro de los casos.

No ha habido complicaciones vasculonerviosas en ninguno de los casos.



Conclusiones

El abordaje posterior de Trickey para fijar con dos placas las fracturas de las dos columnas posteriores de la meseta tibial es una estrategia terapéutica que permite una buena reducción y fijación de estas complejas con pocas complicaciones a corto plazo.

