

Remisión espontánea de osteocondroma

Infantil

TOI - Hospital General Universitario Gregorio Marañón

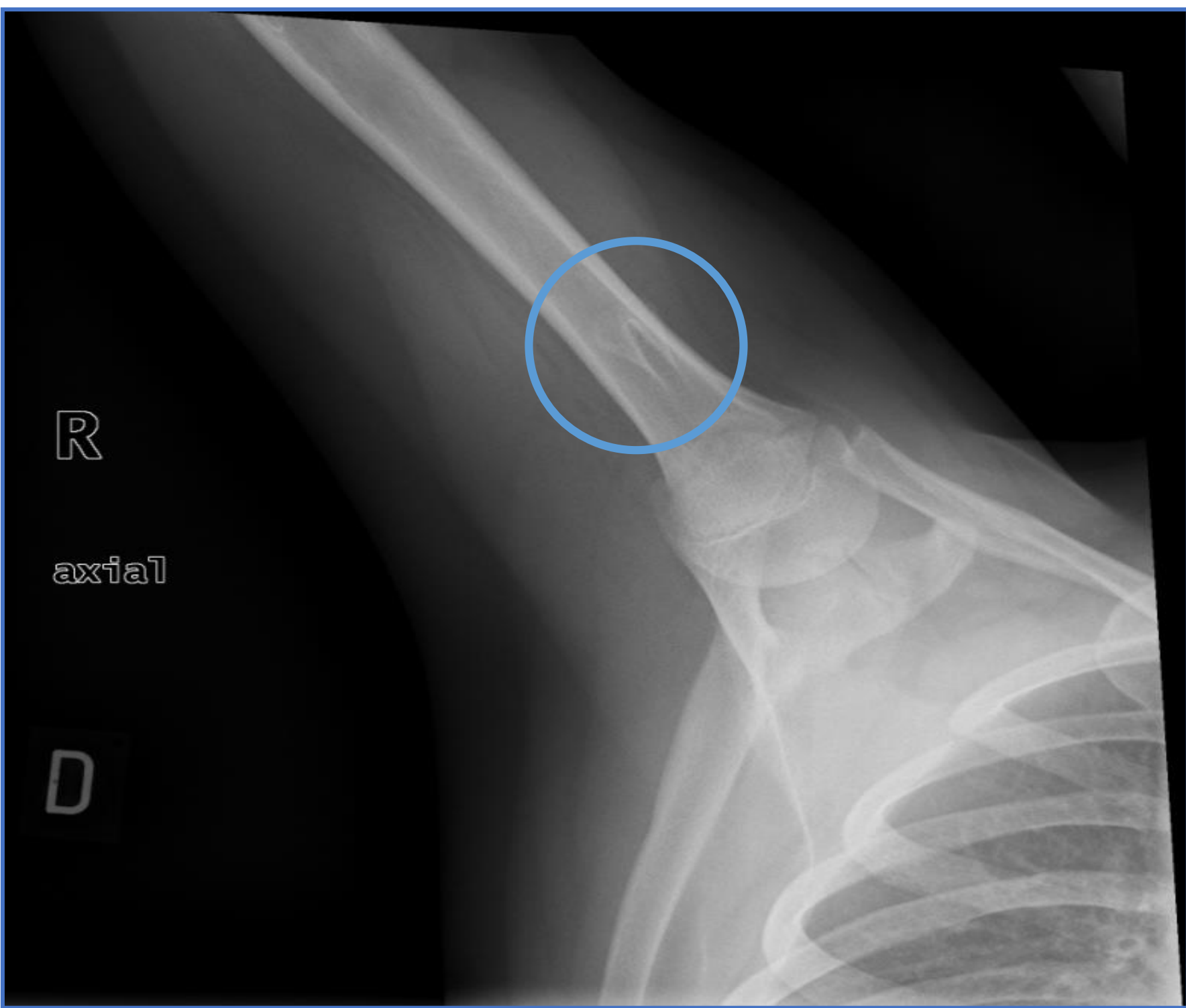
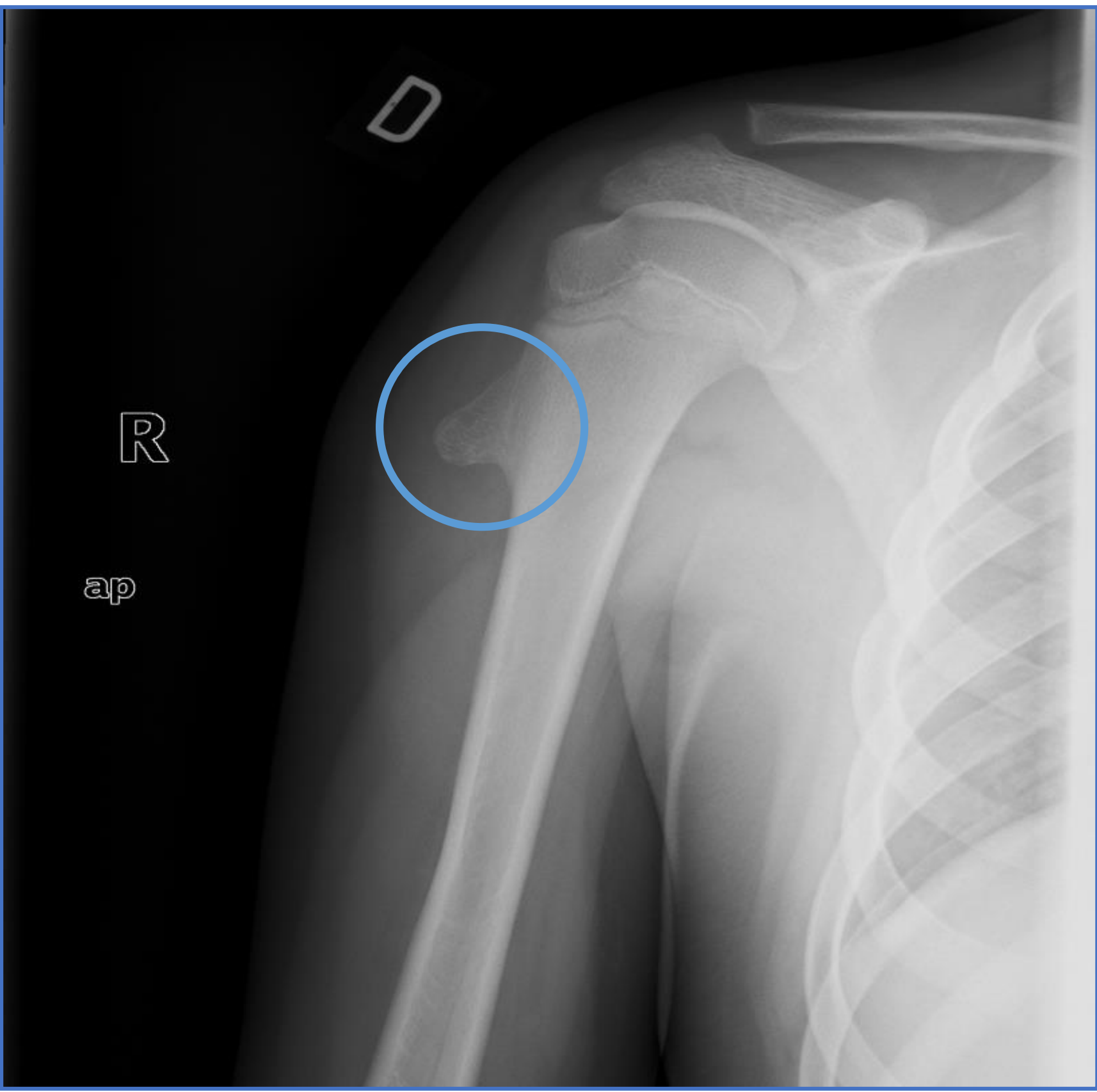
Juan Luis Cano Durán, Laura Muñoz Núñez, Liviu Ardelean Ardelean, María Julia Hernando Escudero, María Rubio Martínez, Fabio Alejandro Casero

Introducción al tema

Los osteocondromas son un tipo frecuente de tumoración primaria benigna en la infancia, que se manifiestan como protrusiones óseas con un grado variable de afectación tendinosa. Su incidencia real se desconoce, debido a que en numerosas ocasiones no llegan a ser diagnosticados. La herniación de una porción fisaria de la placa de crecimiento se reconoce como la etilogía más probable. Habitualmente se localizan en la región metafisaria del fémur distal, del tercio proximal del húmero o de la tibia proximal.

A pesar de que no existe otro tratamiento que la excisión quirúrgica si la lesión se hace sintomática o presenta un crecimiento anómalo, en la mayoría de casos esto no acontece, por lo que su tratamiento en general es conservador.

La resolución espontánea de los osteocondromas es un fenómeno poco común, no entendido por el momento. Aunque ha sido documentado previamente en la literatura, existen pocos casos reportados al respecto.

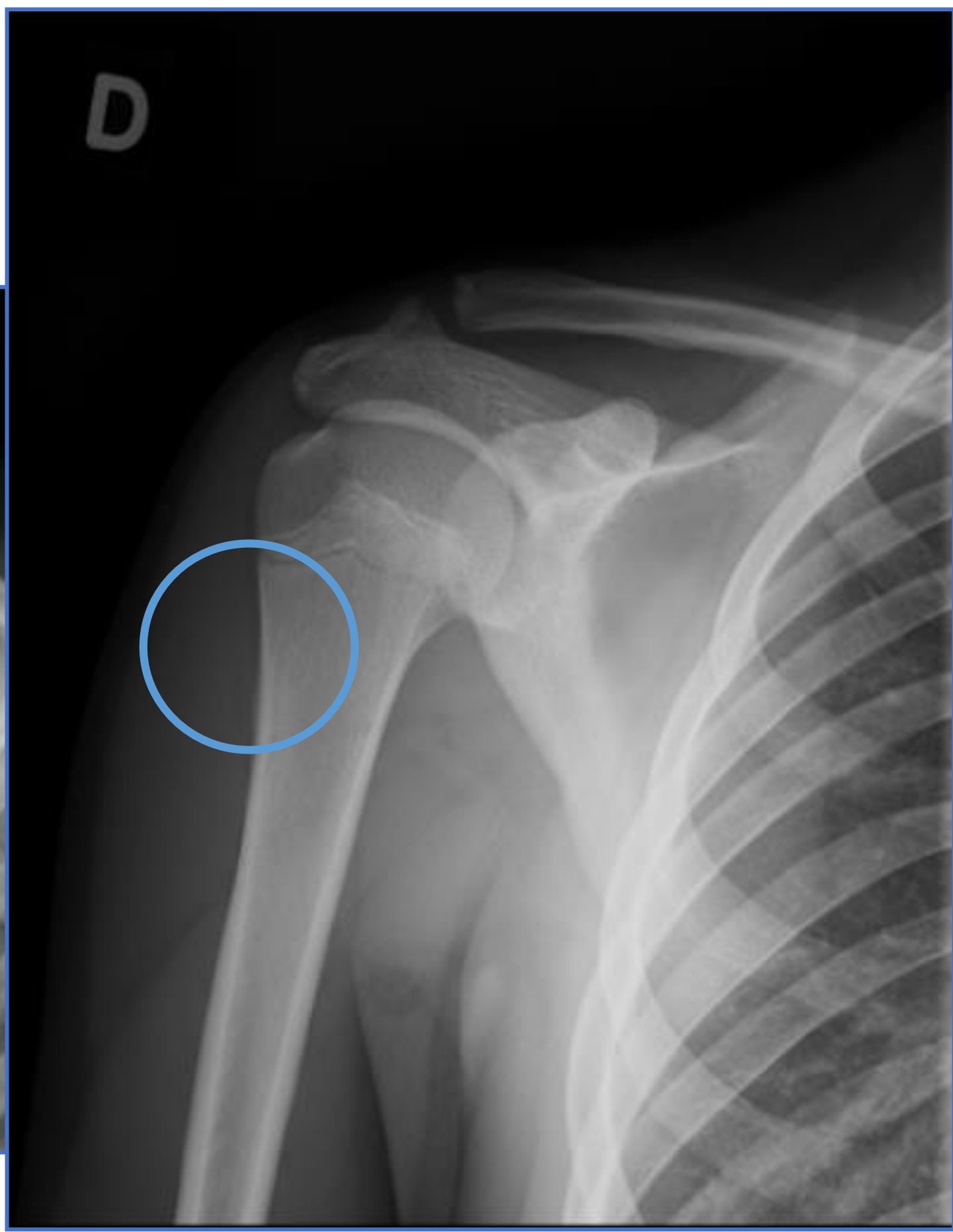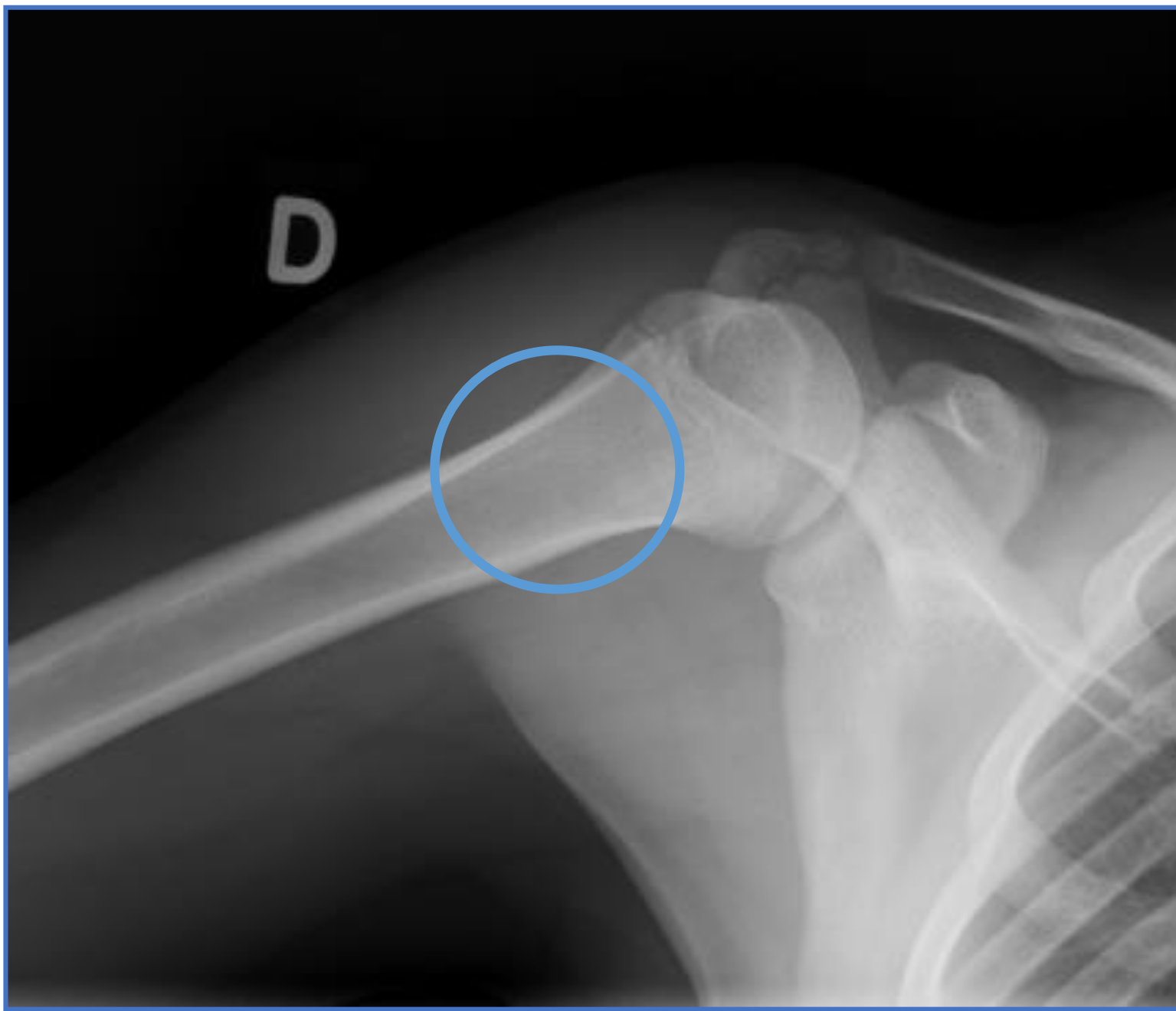


Objetivos

Presentamos el caso de un varón de 15 años remitido por su Médico de Atención Primaria, tras observar una tumoración de partes blandas en la región lateral del hombro derecho.

Material y método

A la exploración física, objetivamos una tumoración en el deltoides derecho, dos traveses de dedo por encima de la inserción del mismo. Refería molestias a la palpación profunda y en rangos extremos de movimiento que, por otra parte, no suponían una disminución en su calidad de vida ni en el desarrollo de la actividad deportiva.



Resultados

Se realizó seguimiento en consultas externas de forma anual durante 3 años. El paciente estuvo siempre informado acerca de los signos de alarma, ante la aparición de los cuales, acudiría a nuestras consultas en un tiempo menor. Tras 36 meses del diagnóstico inicial, se objetivó el cese de la clínica que acusaba el paciente, así como la desaparición espontánea de la tumoración en las pruebas de imagen realizadas.

Conclusiones

Los osteocondromas que no producen alteraciones funcionales o mecánicas, o que no generan deformidades rotatorias progresivas, deberían ser tratados de forma conservadora. A pesar de tratarse de un hecho aparentemente infrecuente, cabe la posibilidad además de que, durante su seguimiento, estas lesiones presenten una remisión espontánea.

