

ARTROPLASTIA TOTAL DE TOBILLO COMO TRATAMIENTO DEFINITIVO DE LA ARTROSIS POSTRAUMÁTICA TRAS FRACTURA-LUXACIÓN TRIMALEOLAR

Pérez Barragáns, Fátima M^a; Rubio Sáez, Israel; García-Ramos García, José Antonio; Blanco del Moral, Manuel

Mujer de 60 años con diagnóstico de fractura-luxación trimaleolar de tobillo izquierdo diagnosticada mediante radiología convencional (figura 1).

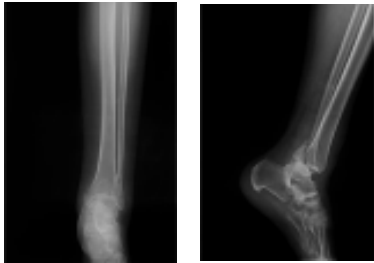


Figura 1. Radiografía anteroposterior y lateral de tobillo izquierdo realizada en el servicio de Urgencias donde se observa fractura-luxación trimaleolar de tobillo izquierdo con desplazamiento posterior y un canto posterior de gran tamaño.

Fue intervenida dentro de las primeras 24h, realizándose reducción abierta y fijación interna del maléolo peroneo con placa puente de tercio de caña y dos tornillos canulados de 4mm de rosca parcial en maléolo tibial. El resultado clínico-radiológico fue satisfactorio inicialmente (figura 2).

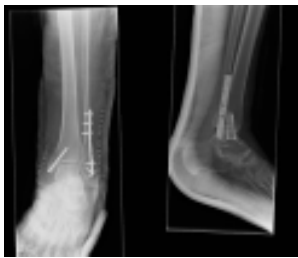

Figura 2. Radiografía anteroposterior y lateral de tobillo izquierdo postoperatoria donde se observa fijación interna con placa de tercio de caña de maléolo peroneo y 2 tornillos canulados paralelos en maléolo interno sin fijación en canto posterior.

Trece meses tras la cirugía, la paciente acude a consulta refiriendo aparición de dolor de tipo mecánico e importante limitación funcional con un balance articular de 10°/10°.

Se realizó una radiografía de tobillos en carga (figura 3) y un TC (figura 4) que evidenciaba artrosis tibioastragalina severa y una lesión osteocondral en zona de carga de pilón tibial.

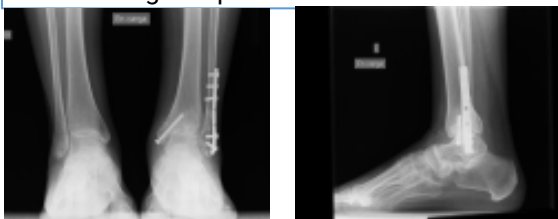

Figura 3. Radiografía de tobillos en carga anteroposterior y lateral de tobillo izquierdo donde se observa varización de retropié izquierdo y disminución de espacio articular tibioastragalino y esclerosis subcondral subyacente.

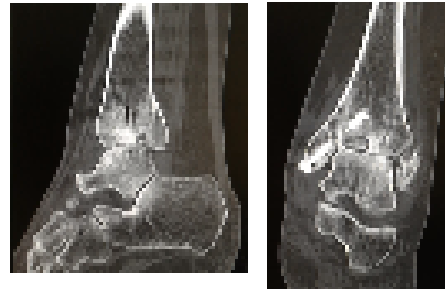


Figura 4. Cortes sagital y coronal de TC de tobillo izquierdo donde se observa lesión condral central de tibia distal y signos de artrosis tibioastragalina.

A la vista de estos resultados se decidió realizar extracción de material de osteosíntesis y artroscopia exploratoria en la que se confirmó una condropatía grado IV (figura 5).




Figura 5. Radiografía anteroposterior de tobillos en carga y lateral de tobillo izquierdo sin material de osteosíntesis donde se observa empeoramiento de la artrosis tibioastragalina izquierda.

A pesar del tratamiento quirúrgico la paciente continuó con dolor (EVA 9) y limitación para la marcha.

Se planteó una cirugía de rescate mediante artroplastia total de tobillo (figura 6).

Actualmente, diez meses después de la implantación de la prótesis de tobillo, nuestra paciente camina marchas largas y realiza actividad deportiva de bajo impacto sin dolor, con un BA 90°/120°.

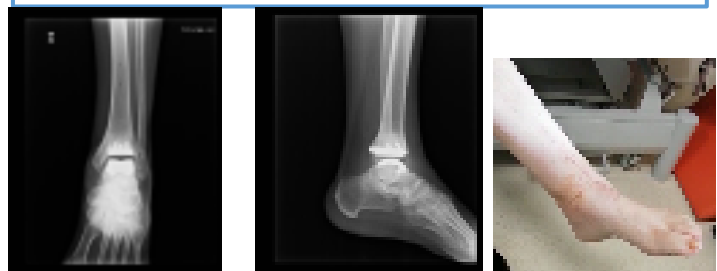

Figura 6. Radiografía anteroposterior y lateral de tobillo izquierdo donde se observa artroplastia total de tobillo izquierdo con corrección de deformidad previa. Se implantó, mediante un abordaje anterior, una prótesis de resurfacing modelo Infinity que consta de un componente talar de metal altamente pulido y un componente tibial de aleación de titanio con un polietileno de peso molecular ultraalto entre los mismos.

CONCLUSIONES

- La artrosis de tobillo es una complicación postraumática con importante repercusión en nuestros pacientes (Thomas AC, Hubbard-Turner T, Wilkstrom EA, Palmieri-Smith RM. Epidemiology of Posttraumatic Osteoarthritis/ *Athl Train* . 2017; 52 (6): 491-496)
- El adecuado estudio de imagen de este tipo de lesión mediante TC es necesario para la correcta planificación quirúrgica
- Se ha demostrado la utilidad de la fijación del canto posterior con independencia de su tamaño de cara a la recuperación de la estabilidad articular (Baumbach SF, Herterich V, Damblermont A, Hieber F, Bocker W, Polzer H. Open reduction and internal fixation of the posterior malleolus fragment frequently restores syndesmotic stability. *J Orthop J* . 2018. Volume 0. Issue 0)
- Aunque la experiencia todavía es limitada, la artroplastia de tobillo comienza a ofrecer muy buenos resultados en casos seleccionados, con menor morbilidad frente al Gold standard, que continúa siendo la artrodesis (Wasik J, Stoltny T, Leksowska-Pawliczek M, Pasek J, Szczepaniak M, Ostalowska A, Kasperczyk S, Koczy B. Ankle Osteoarthritis - Arthroplasty or Arthrodesis? *Art Traum Rehab* . 2018; 20 (5): 361-370 / Ewalefo SO, Dombrowski M, Hirase T, et al. Management of Posttraumatic Ankle Arthritis: Literature Review. *Rev Musculoskelet Med* . 2018; 11(4):546-557)