

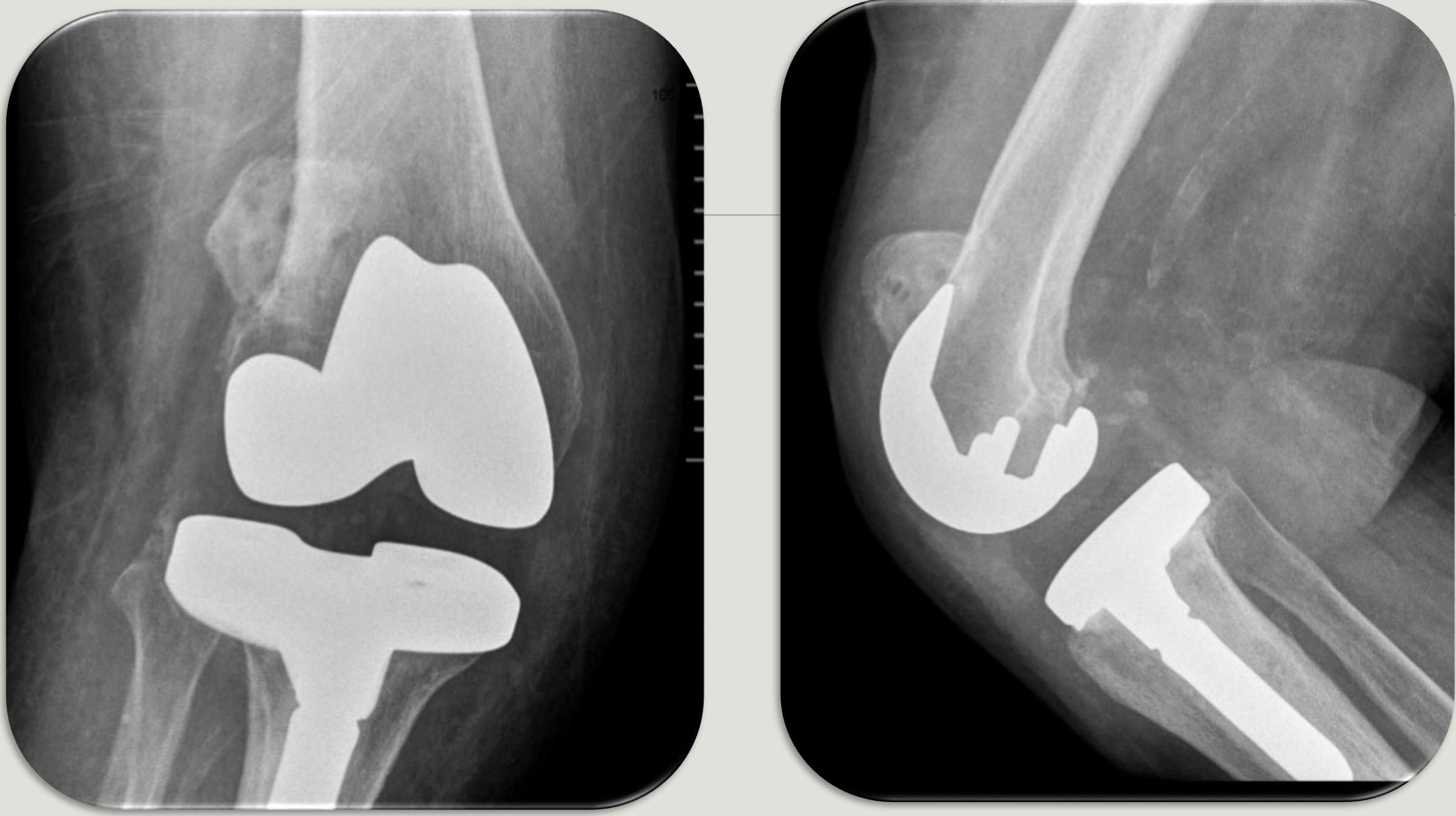
# ROTURA DE TENDÓN ROTULIANO SOBREPRÓTESIS TOTAL DE RODILLA. TRATAMIENTO CON ALOINJERTO DE AQUILES

GERARD MAHIQUES SEGURA, MARTA RUBIO MORALES, MARÍA DEL ROSARIO MARTÍN GRANDES, DANIEL MARTÍNEZ MÉNDEZ, ALEJANDRO LIZUR UTRILLA

Hospital General Universitario de Elda

## INTRODUCCIÓN

- ❖ Las lesiones del aparato extensor sobre artroplastia total de rodilla (ATR) es una complicación muy grave.
- ❖ Las reparaciones primarias de roturas del tendón rotuliano no tienen éxito, requiriendo técnicas de refuerzo para mejorar los resultados.



## OBJETIVOS

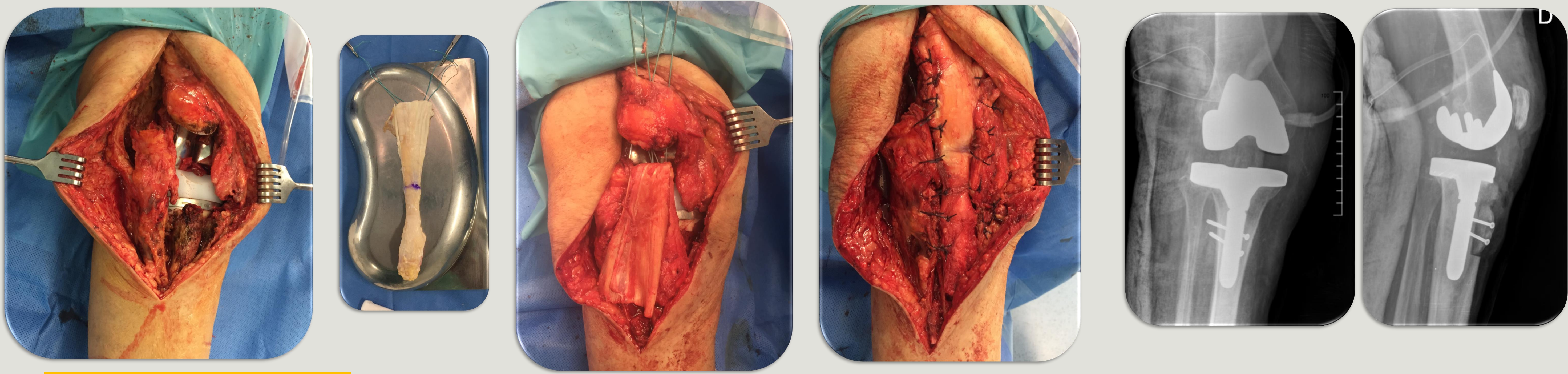
- ❖ Presentar nuestra experiencia en la reconstrucción quirúrgica de un caso de rotura de tendón rotuliano tras ATR tratado mediante aloinjerto de Aquiles.

## MATERIAL Y MÉTODOS

Mujer de 72 años con ATR, que a las tres semanas de la cirugía protésica sufre caída con golpe directo en rodilla.

- ❖ Presenta dolor en cara anterior de rodilla con limitación funcional severa para la extensión.
- ❖ La Rx descarta la presencia de fracturas o aflojamiento protésico, y la ecografía confirma la rotura del tendón rotuliano en su parte proximal.
- ❖ Se realiza plastia mediante aloinjerto aquileo, fijando el taco óseo en tuberosidad tibial anterior, en sarcófago previamente preparado, reinsertando la plastia mediante 3 túneles transóseos en patela, con precaución con el componente patelar cementado. El tendón de Aquiles remanente, se utiliza para suturar sobre patela y aleros rotulianos.

Se inmoviliza la rodilla con férula en extensión durante 3 semanas, iniciando la flexión progresiva controlada con ortesis estabilizadora de rodilla a partir de la 4ª semana, autorizando la carga parcial.



## RESULTADOS

- ❖ A los 6 meses, la paciente deambula con ayuda de un bastón, sin dolor, con rodilla estable, arco de movilidad aceptable (0-90º) y fuerza de cuádriceps 4/5.

## CONCLUSIONES

- ❖ La reparación con aloinjerto de Aquiles ha mostrado un resultado clínico satisfactorio.
- ❖ Es fundamental la planificación preoperatoria, aunque no hay que olvidar el pronóstico incierto que presentan las roturas de tendón rotuliano sobre ATR.

