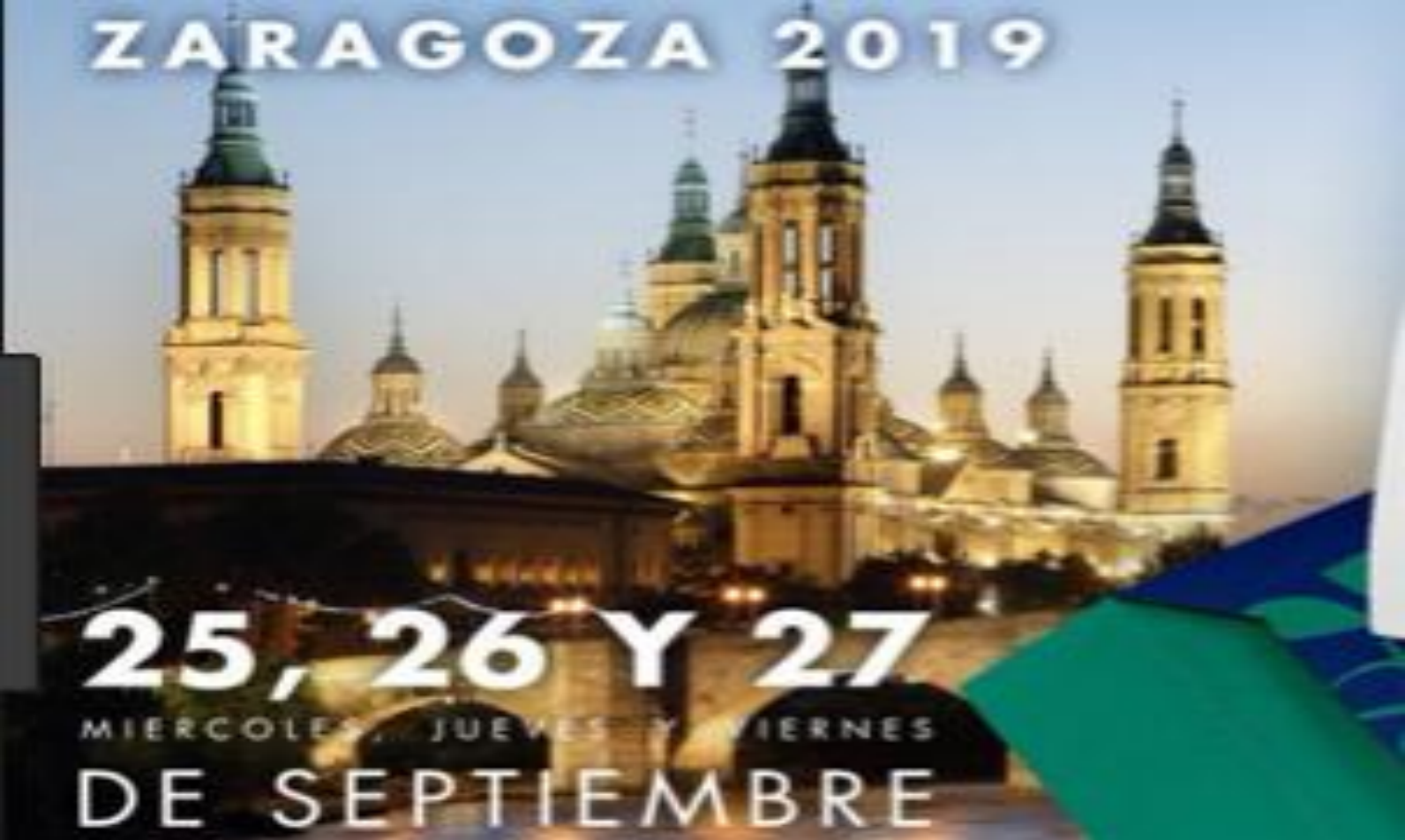



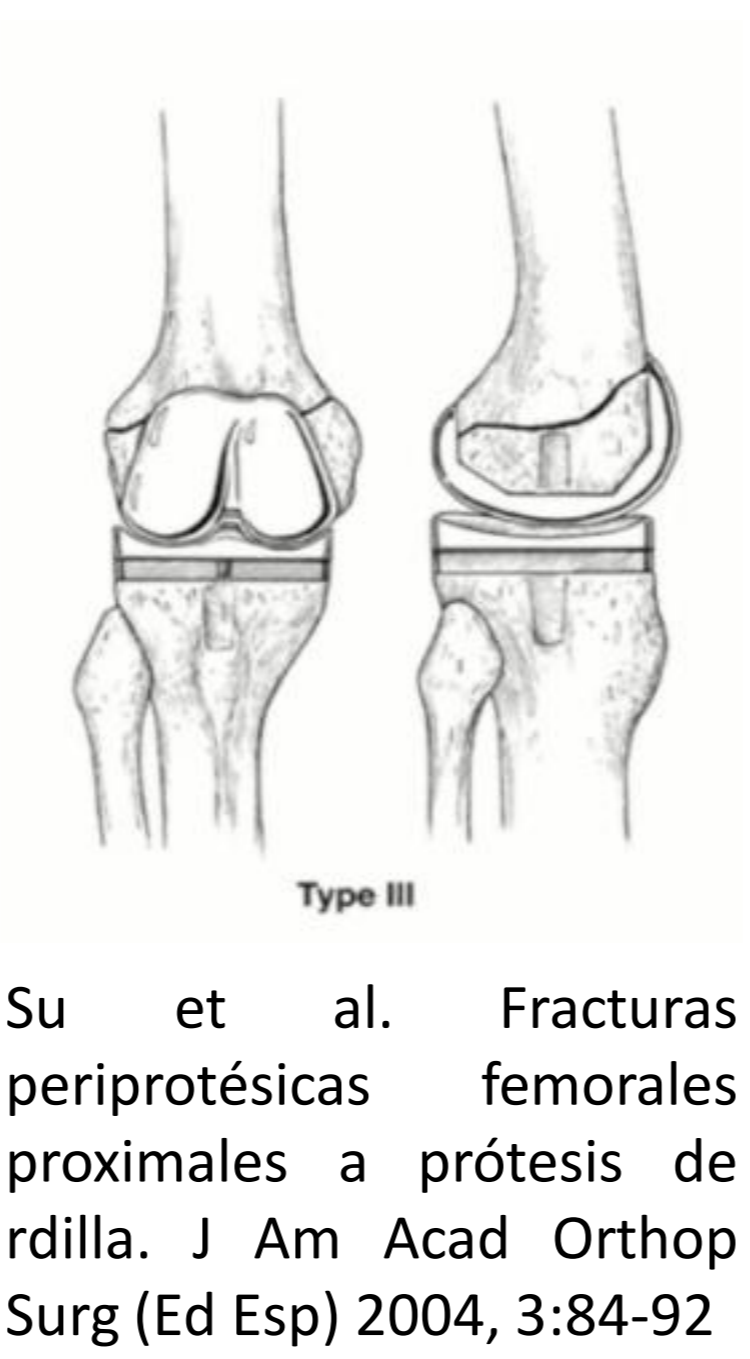
¿Es la osteosíntesis con doble placa mejor en el tratamiento de fracturas periprotésicas de rodilla tipo III de la clasificación de Su?

Silvia Correoso Castellanos, Francisco Javier Ricón Recarey, Eva Maria Veracruz Galvez, Elena Blay Domínguez, Jesús Jiménez Olivares, Juan Antonio Lozano Requena.

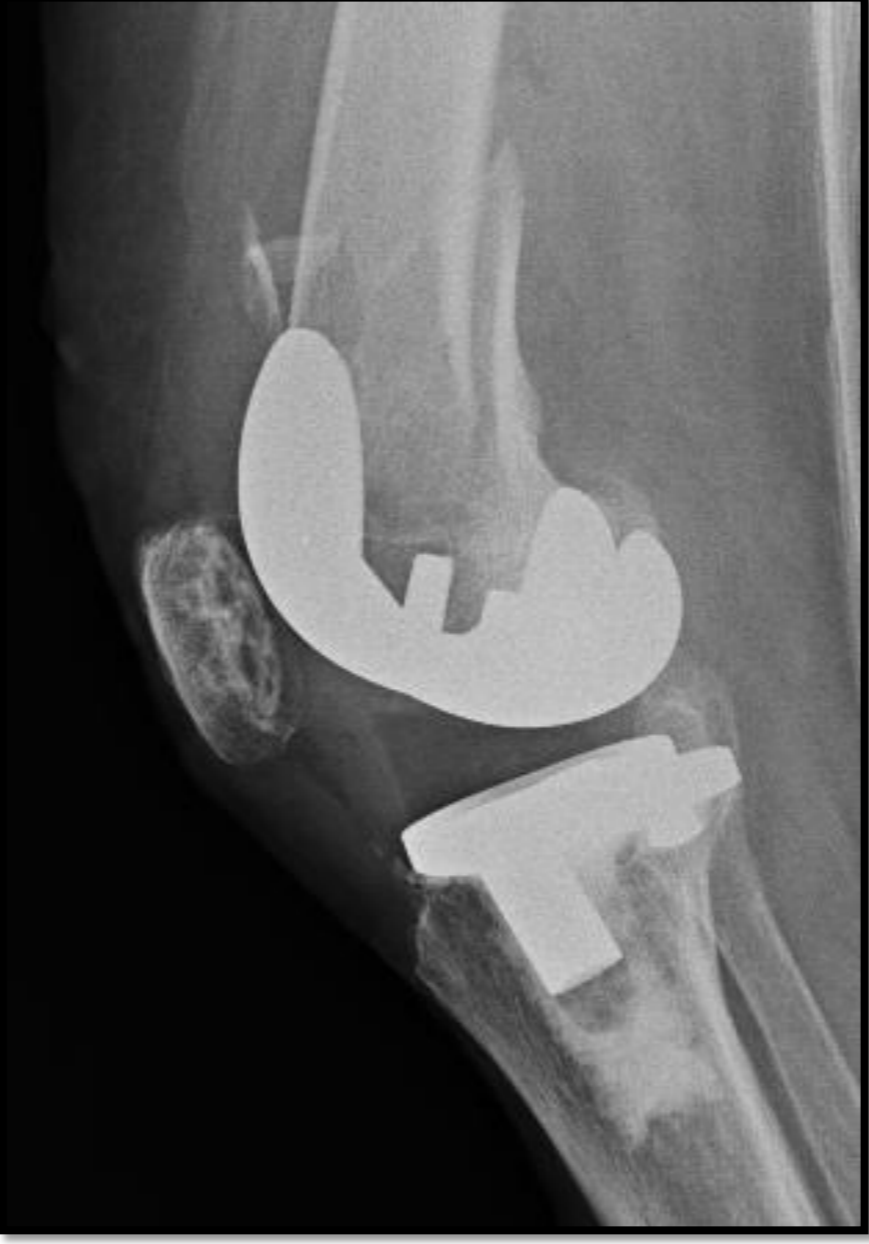Introducción

Las fracturas de fémur en pacientes portadores de una prótesis total de rodilla (PTR) han aumentado su incidencia en los últimos años. En la clasificación propuesta por Su, estas fracturas se dividen según la localización de la línea de fractura con respecto al componente femoral, siendo las más difíciles de tratar aquellas en las que este se encuentra distal al componente femoral (Su tipo III)

Objetivo: Exponer los resultados funcionales y radiológicos del tratamiento de las fracturas periprotésicas de rodilla tipo III de la clasificación de Su mediante la fijación con dos placas.



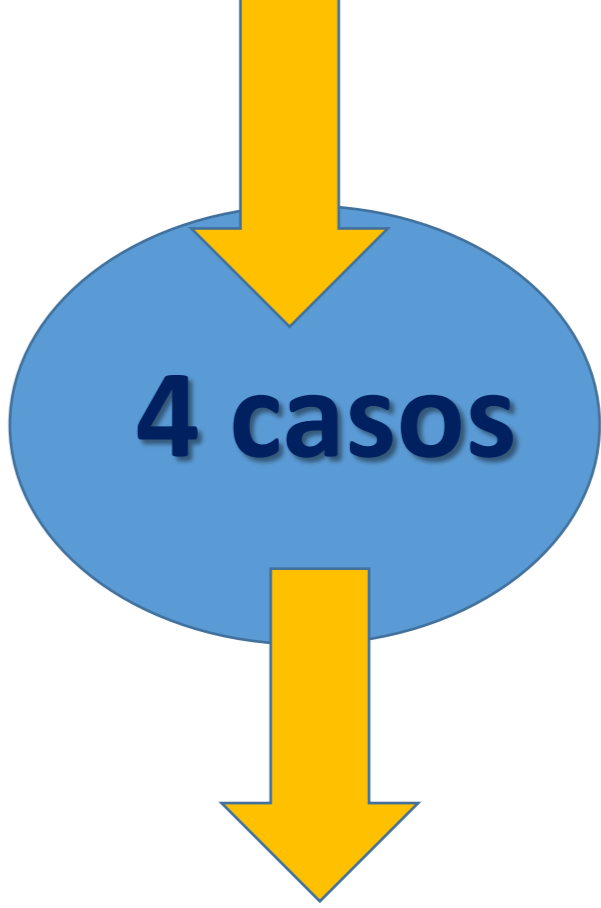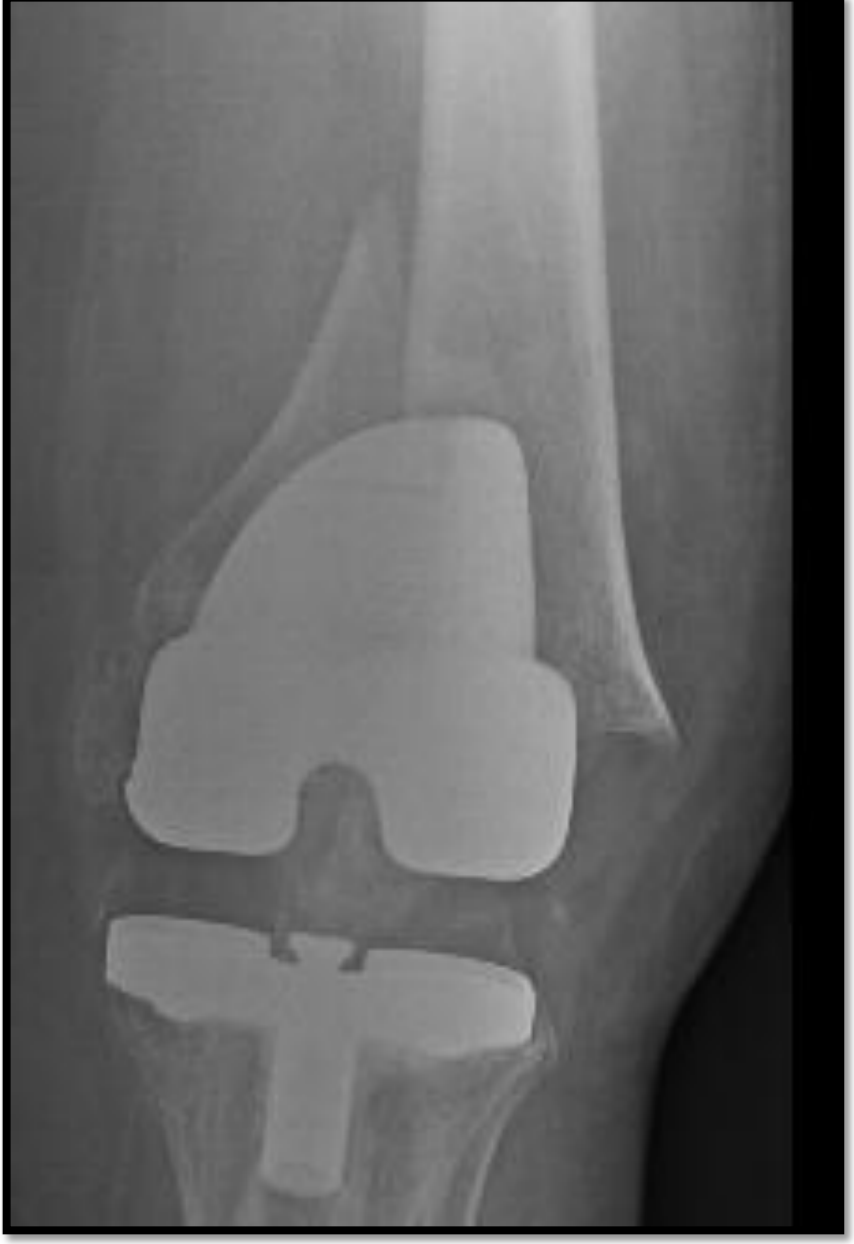Material y métodos



Criterios Inclusión:

Fractura periprotésicas de rodilla tipo III de clasificación de Su.

Intervenidos mediante doble abordaje medial y lateral y fijación con dos placas.

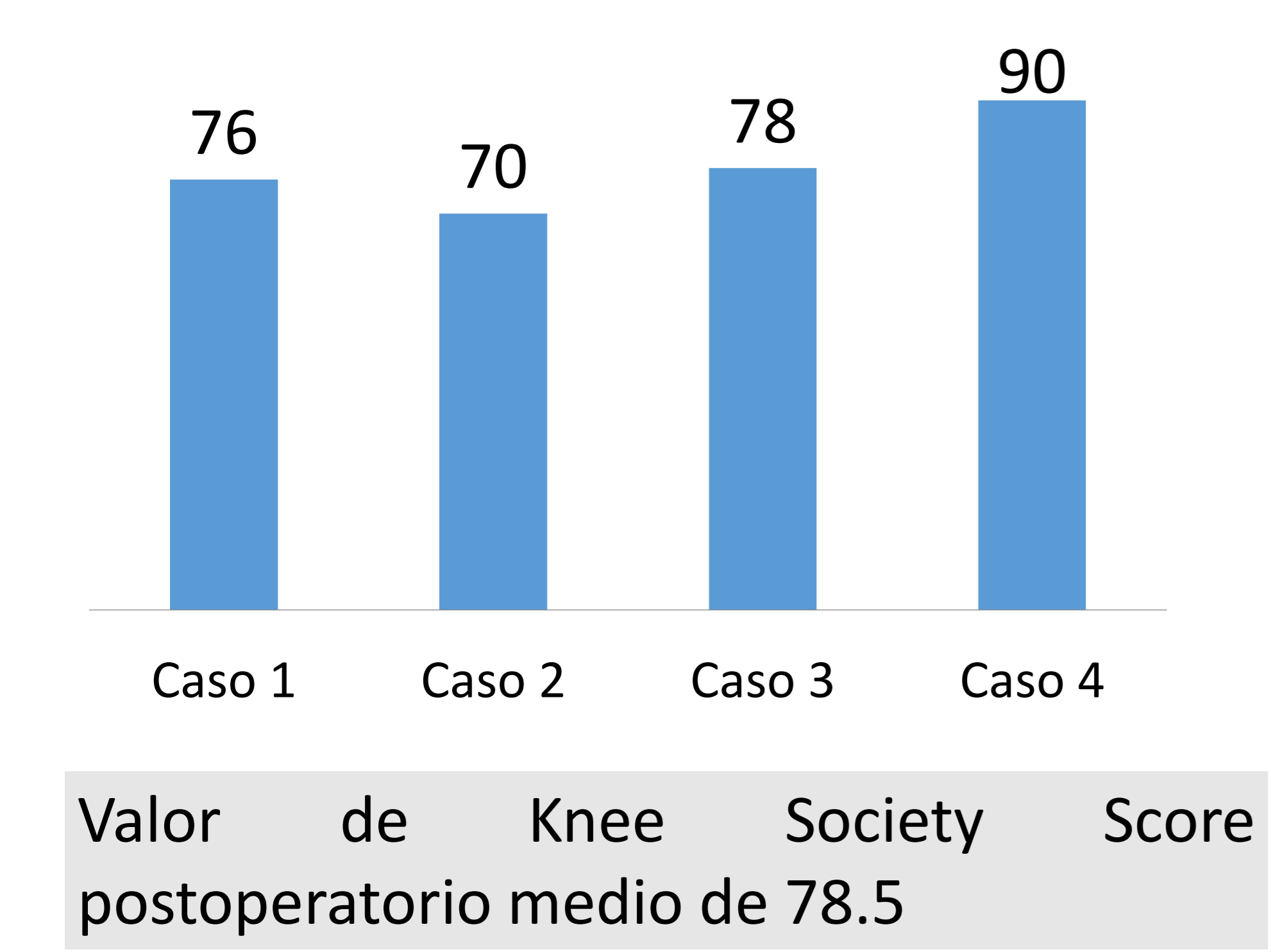


Caso	Edad	Sexo	Clasificación de Su	Osteosíntesis medial	Osteosíntesis lateral
1	85	♀	III	LCP VA synthes	LCP synthes
2	78	♀	III	Liss	LCP synthes
3	72	♀	III	LCP VA synthes	Philos
4	92	♀	III	LCP VA synthes	Philos

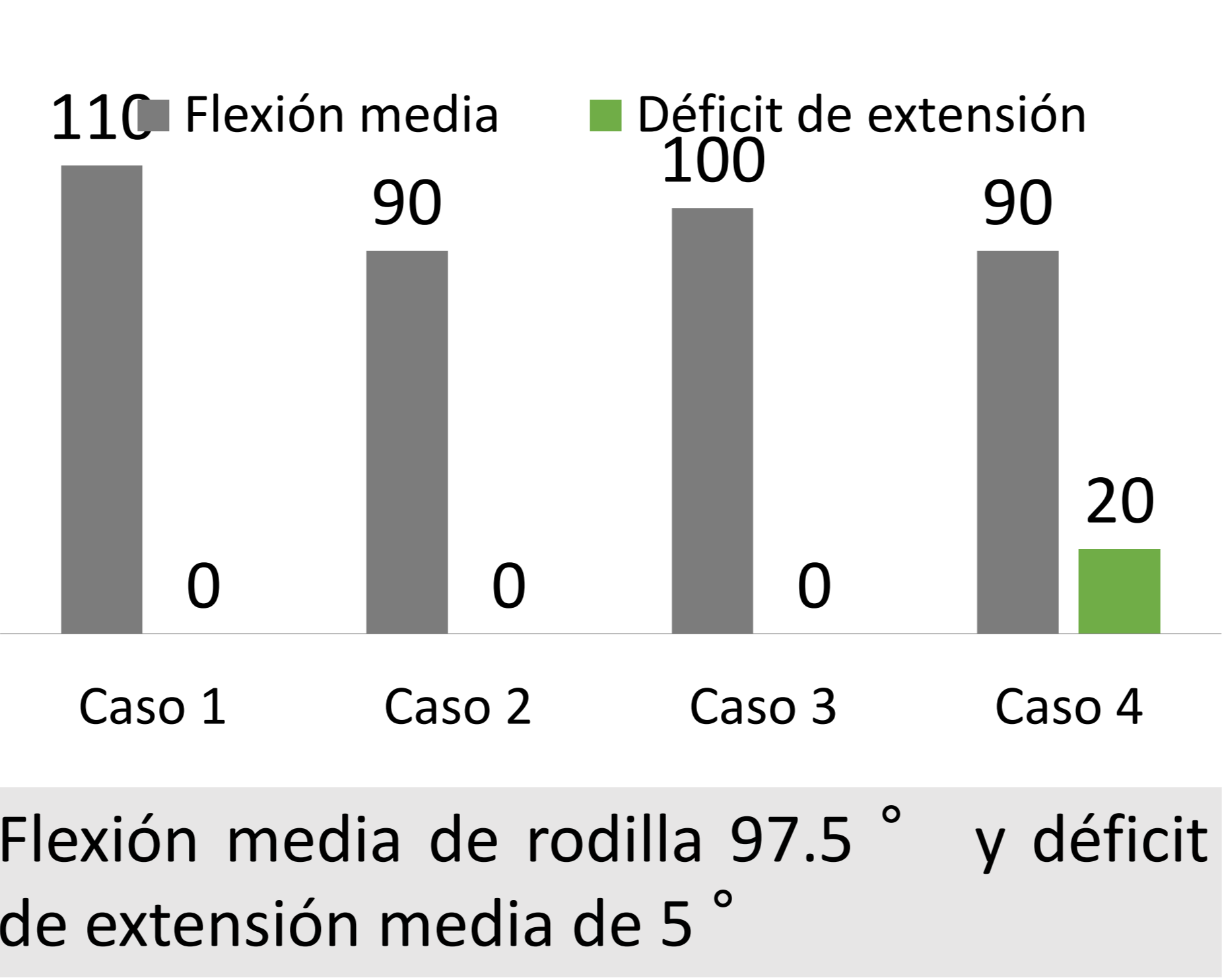
Resultados

Seguimiento medio: 63 meses (12-132)

KSS (Knee Society Score)



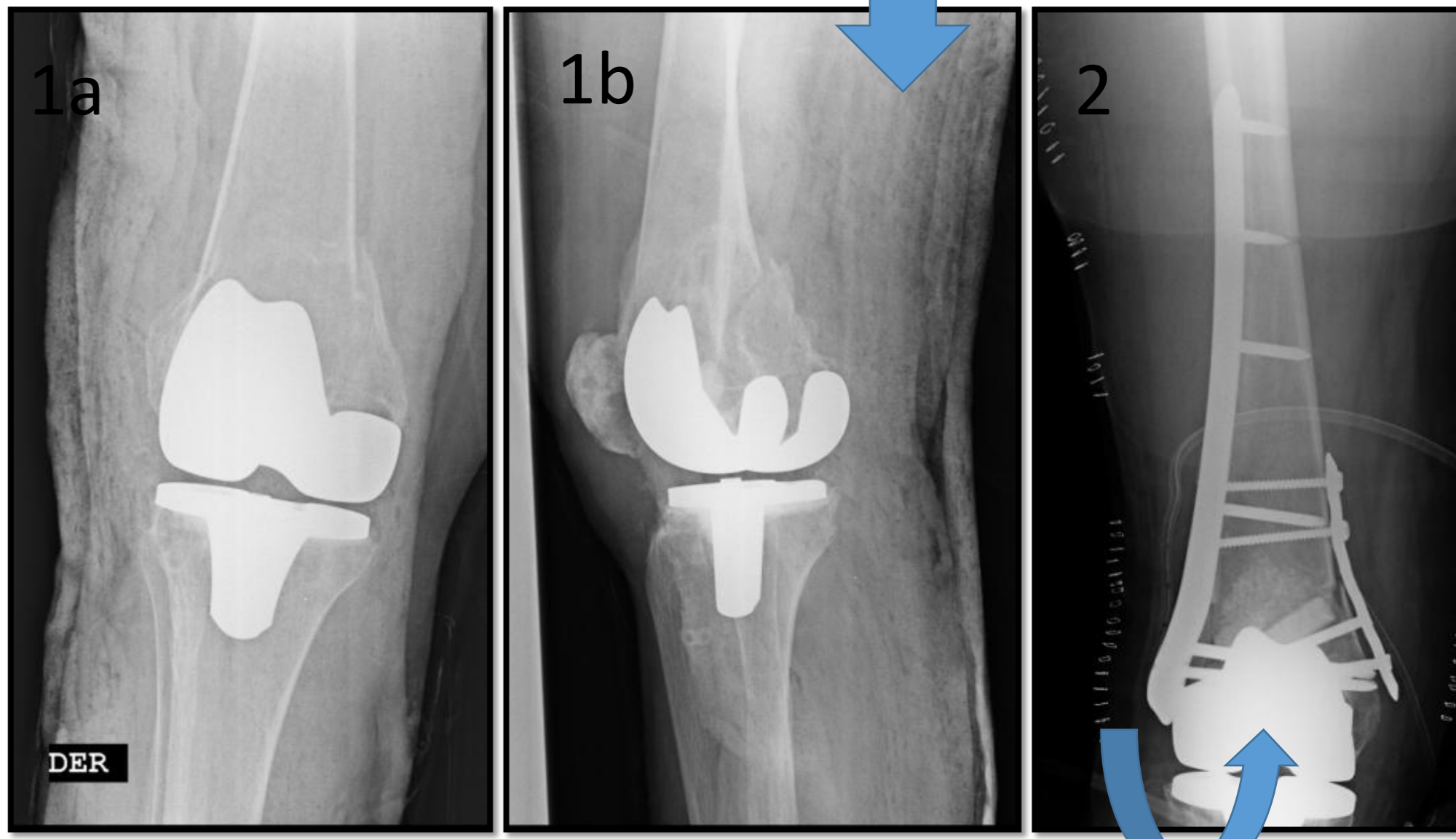
Flexión media y déficit de extensión medio



Tiempo consolidación radiológica

Consolidación radiológica completa en todos los casos, en un tiempo medio de 4.5 meses (rango 3-7 meses).

No hubo ninguna complicación. 1 caso precisó reintervención para extracción del material de osteosíntesis por molestias.



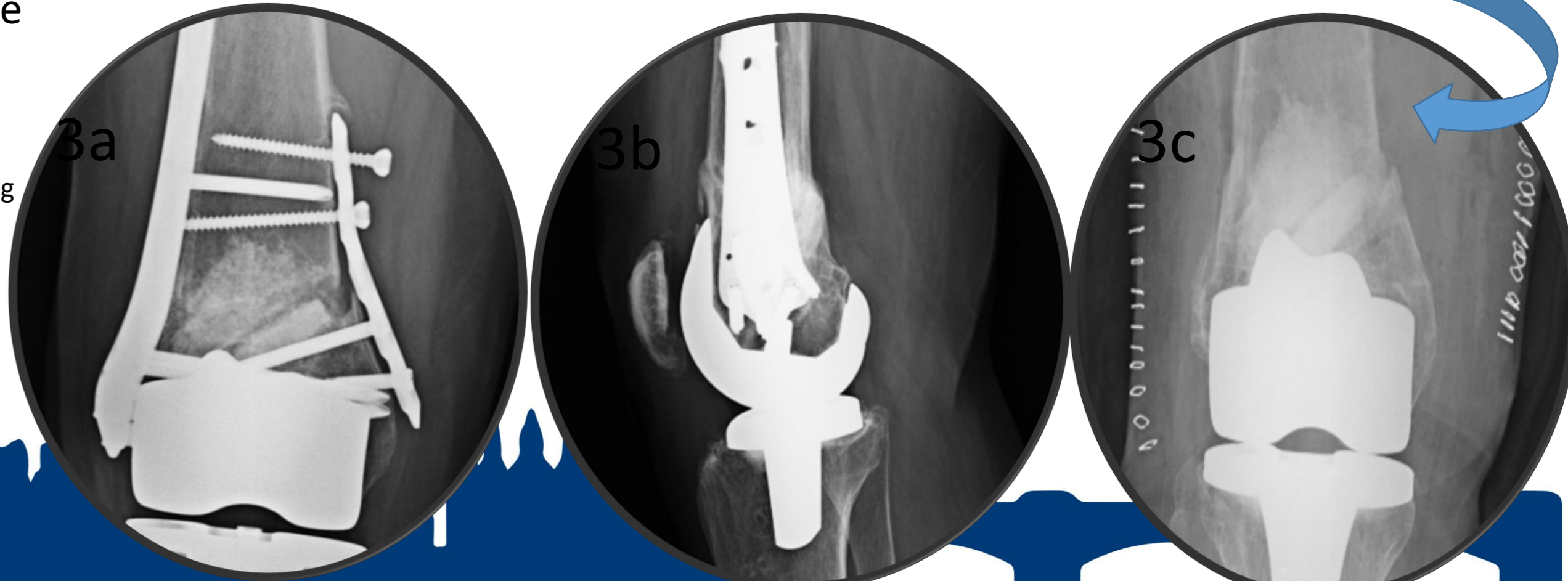
1 a y 1b: radiografía inicial 2: postquirúrgico

Algunos autores como Streuble et al, plantearon como insuficiente el tratamiento de este tipo de fracturas con una única placa bloqueada lateral. Otros autores como Cicek et al y Kim et al evalúan resultados del tratamiento de fracturas periprotésicas de rodilla mediante el uso de doble placas, recogiendo resultados similares a los de nuestra serie.

En nuestra serie de casos, el tratamiento de fracturas periprotésicas de rodilla con trazo de fractura muy distal como las fracturas tipo III de la clasificación de Su, mediante el uso de doble placa, es una alternativa que ofrece una fijación estable que permite conservar el componente femoral protésico con buenos resultados funcionales.

Bibliografía:

- Cicek H, Tuhanioglu Ü, Ogur HU, Seyfettinoglu F, Bozkurt M. An Alternative treatment for osteoporotic Su type III periprosthetic supracondylar femur fractures: Double locking plate fixation. Acta Orthop Traumatol Turc. 2018; 52(2):92-96.
- Kim W, Song JH, Kim JJ. Periprosthetic fractures on the distal femur following total knee arthroplasty: even very distal fractures can be successfully treated using internal fixation. Int Orthop. 2015; 39(10):1951-7.
- Streubel PN, Gardner MJ, Morshed S, Collinge CA, Gallagher B, Ricci WM. Are extreme distal periprosthetic supracondylar fractures of the femur too distal to fix using a lateral locked plate? J Bone Joint Surg Br. 2010; 92(4):527-34.



3 a y 3b: consolidación completa. 3 c: final seguimiento.