

# OSTEOTOMIA CORRECTORA DE SECUELAS DE TRATAMIENTO CONSERVADOR EN FRACTURAS DE ANTEBRAZO

Yáquez Hernández, M; Fernández Maza, B; Jiménez Martín, J; Perera Fernández de Pedro, S; Ortega Sánchez, C.  
Servicio de Cirugía Ortopédica y Traumatología del Hospital Universitario Puerta de Hierro Majadahonda

## INTRODUCCIÓN

La consolidación viciosa de las fracturas del antebrazo suele conllevar disminución del balance articular, reducción de la fuerza de prensión y dolor crónico por inestabilidad de la articulación radiocubital distal. Muchos autores abogan por una adecuada restauración de la anatomía normal y un correcto realineamiento para conseguir resultados funcionales óptimos.

## MATERIAL Y MÉTODOS

Varón de 23 años que consulta por déficit de movilidad y fuerza en antebrazo derecho. Como antecedente importante presentó una fractura de antebrazo 5 años atrás tras un accidente deportivo, tratada de manera conservadora con yeso braquiopalmar durante 8 semanas. No presentaba dolor.

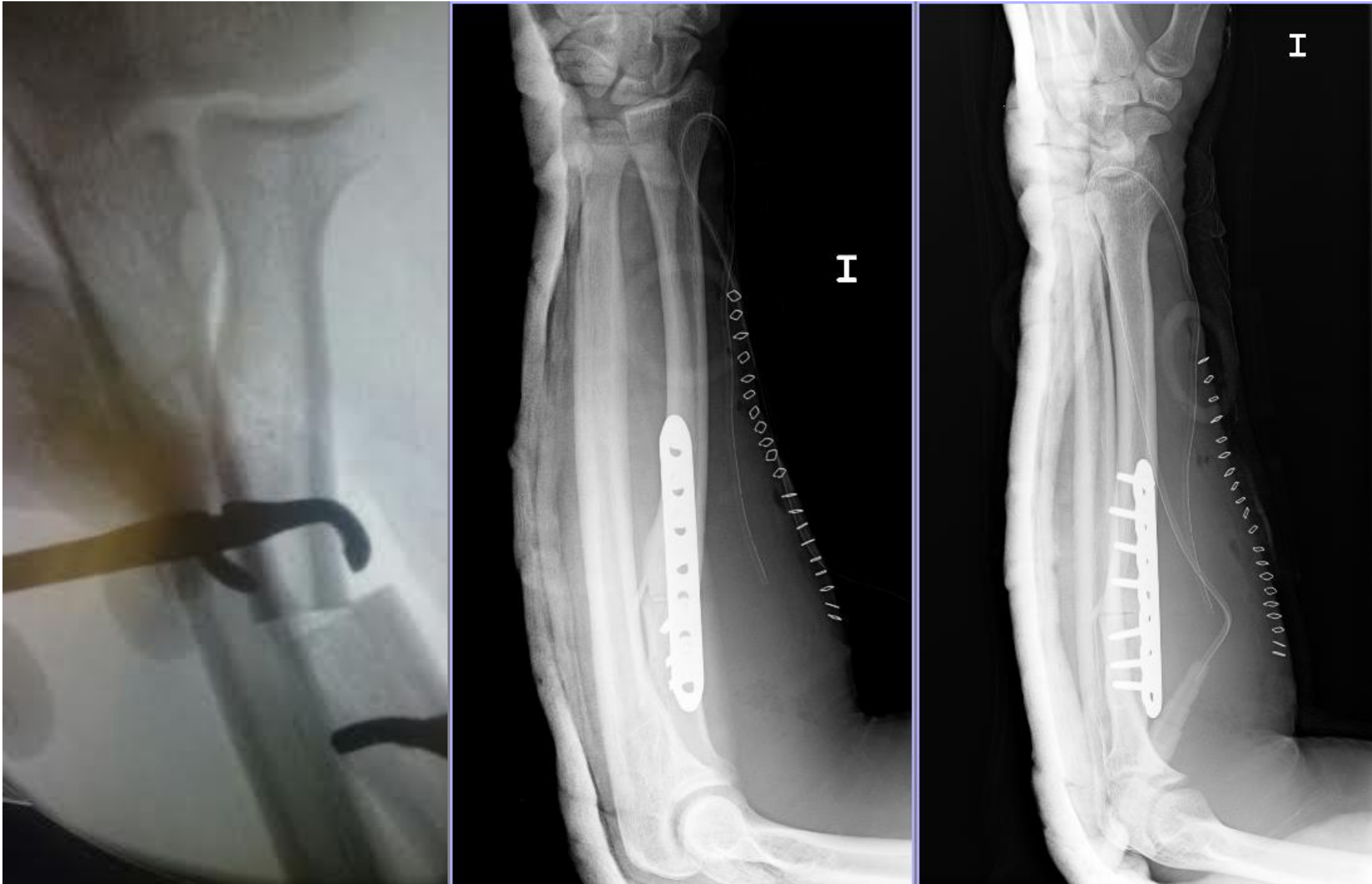
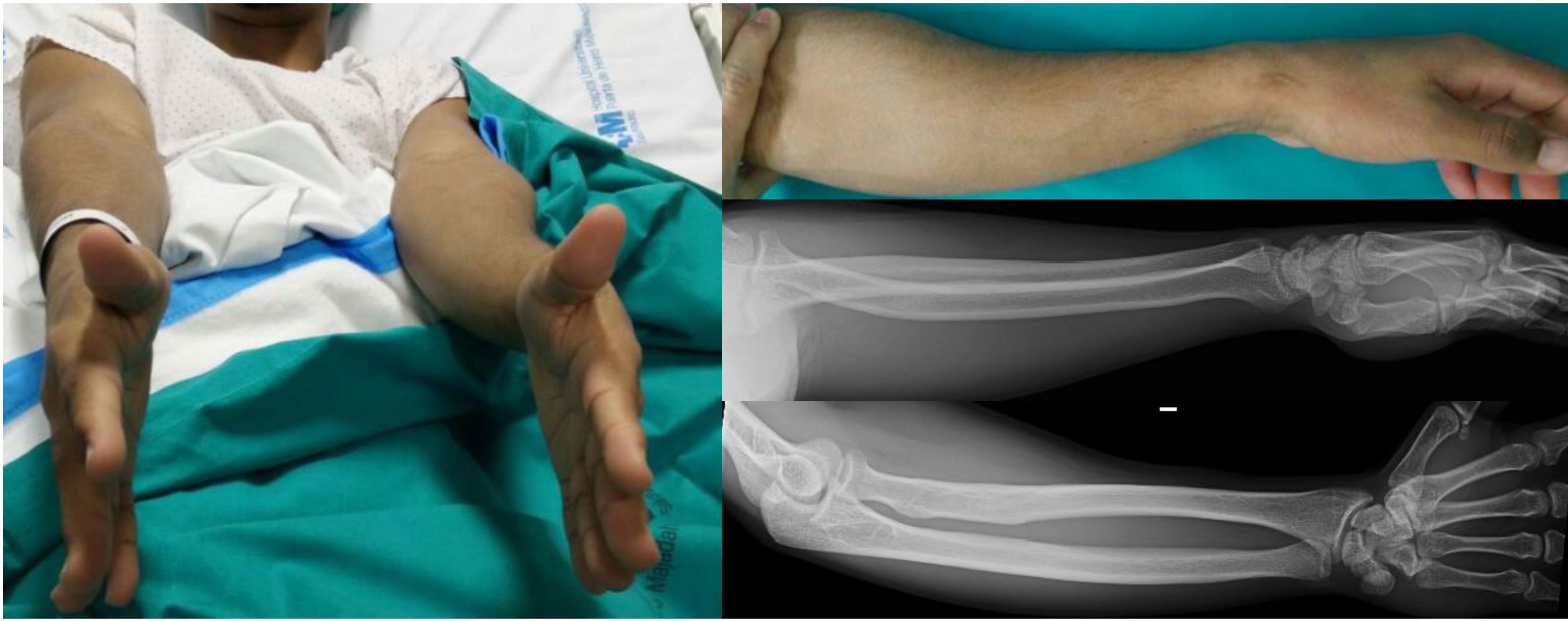
A la exploración presentaba un recurvatum del antebrazo de unos 20º, con un importante déficit de supinación (0º), pronación completa, flexo-extensión de muñeca y codo completas. Fuerza 5/5.

Se realizaron radiografías constatándose una consolidación viciosa del radio (20,85º de recurvatum), sin observarse otras lesiones asociadas.

El paciente fue sometido a una cirugía correctora del radio mediante una osteotomía en cuña con vértice dorsal y una desrotación bajo control de escopia, utilizando para la síntesis una placa de antebrazo LCP de 7 orificios, con 3 tornillos de cortical proximales y 4 distales. Se comprobó una buena movilidad intraoperatoria.

## RESULTADOS

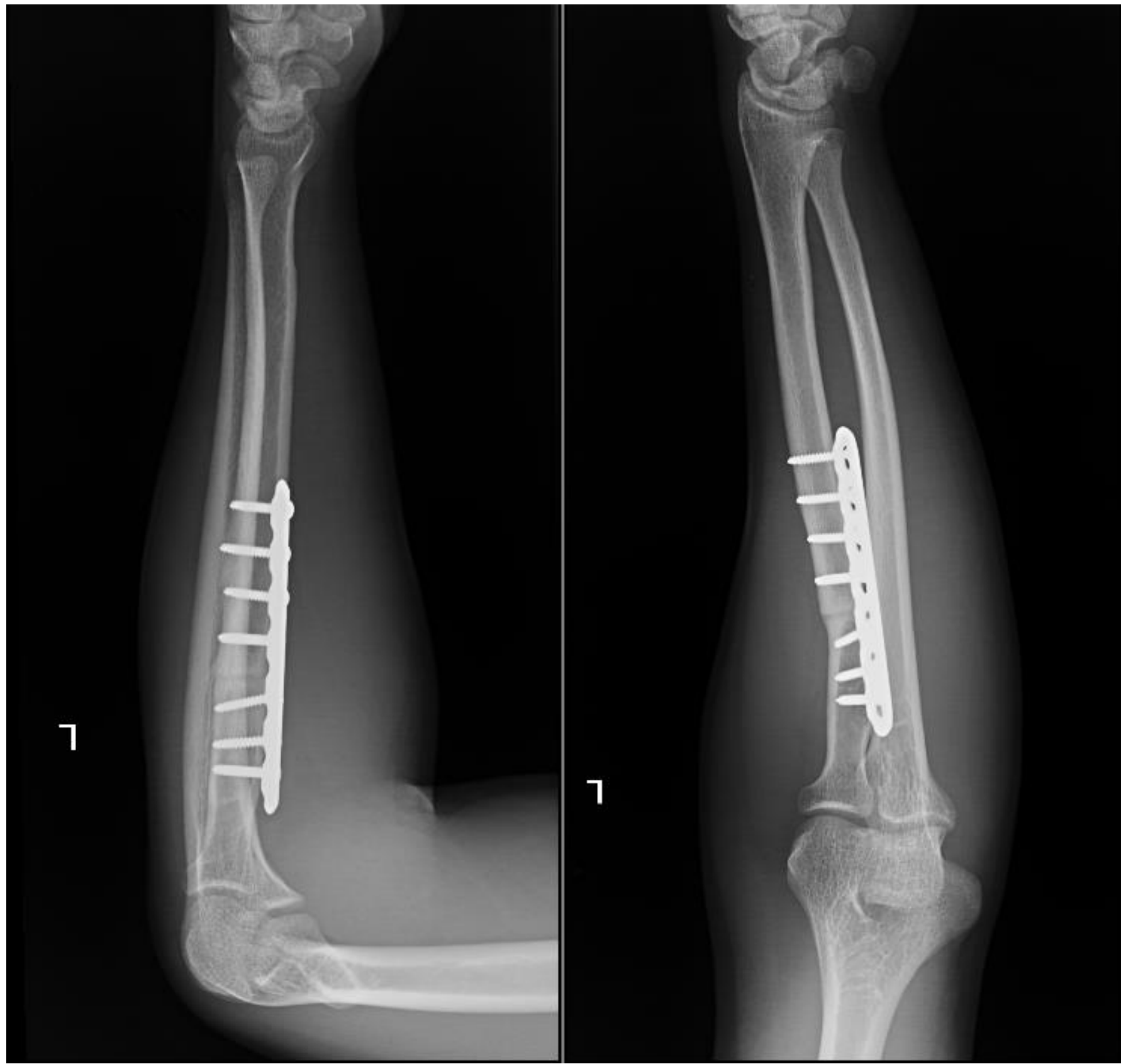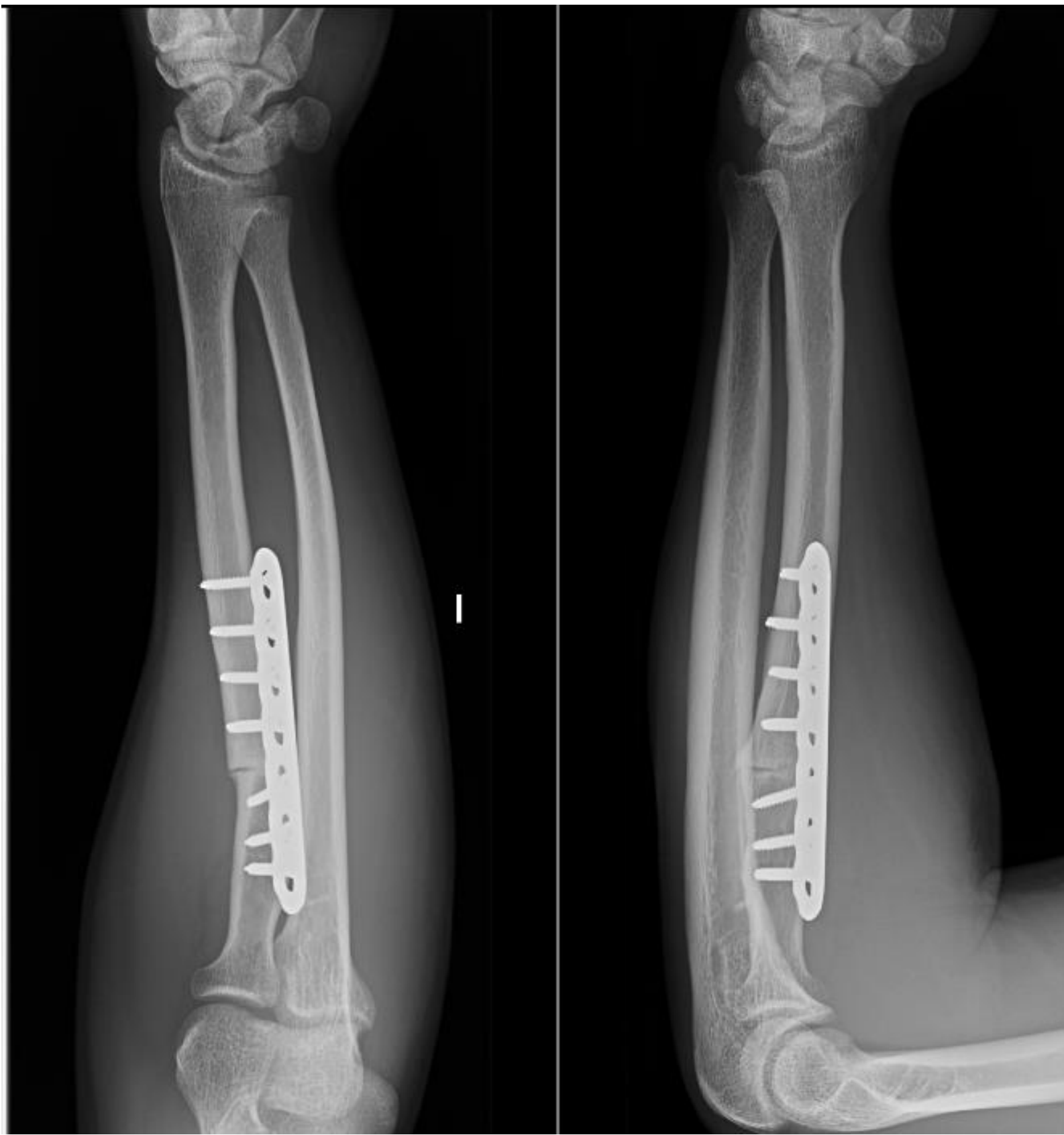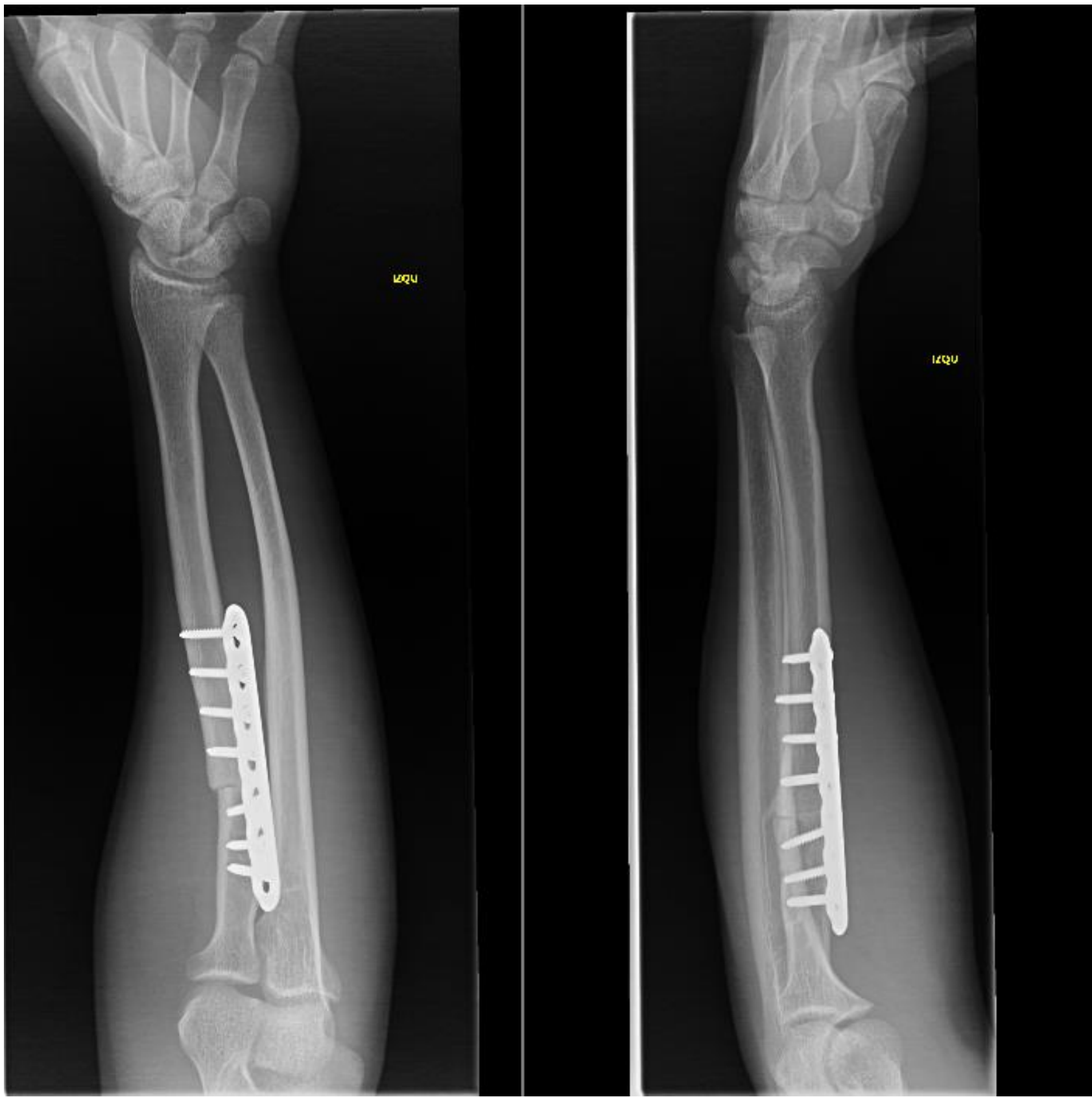Al año de seguimiento el paciente está satisfecho con los resultados. Presenta una supinación completa y una pronación de -10º, fácilmente corregible. La flexo-extensión del codo es completa. Se observa consolidación radiológica a nivel de la osteotomía, no se ha realizado extracción del material por el momento.



2 MESES

6 MESES

12 MESES



## CONCLUSIONES

Conseguir una consolidación sin alteraciones del eje en las fracturas del antebrazo es fundamental para evitar secuelas a corto y largo plazo. En caso de consolidaciones viciosas, está indicado una cirugía correctora para mejorar la funcionalidad del miembro.

