

OSTEOCONDritis DISECANTE DE RODILLA TRATADA MEDIANTE TRASPLANTE OSTEOCONDRAI AUTÓLOGO EN PACIENTE DE 15 AÑOS

Autores: Alberto Delgado González, Juan José Morales Viaji, Mercedes Millán Cid, Antonio Rodríguez Pérez, Leticia Mendieta Díaz, Guillermo Criado Albillos.

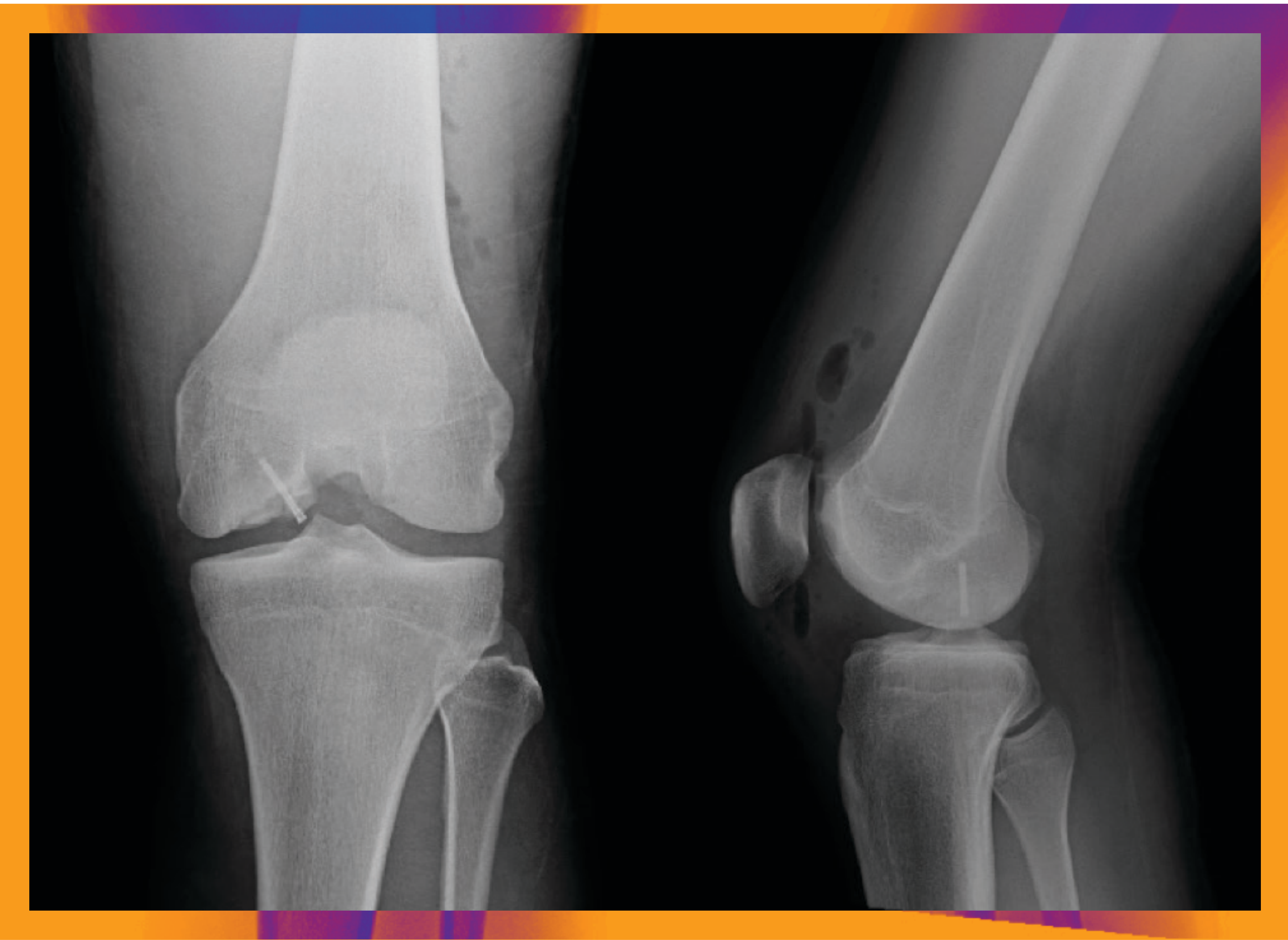
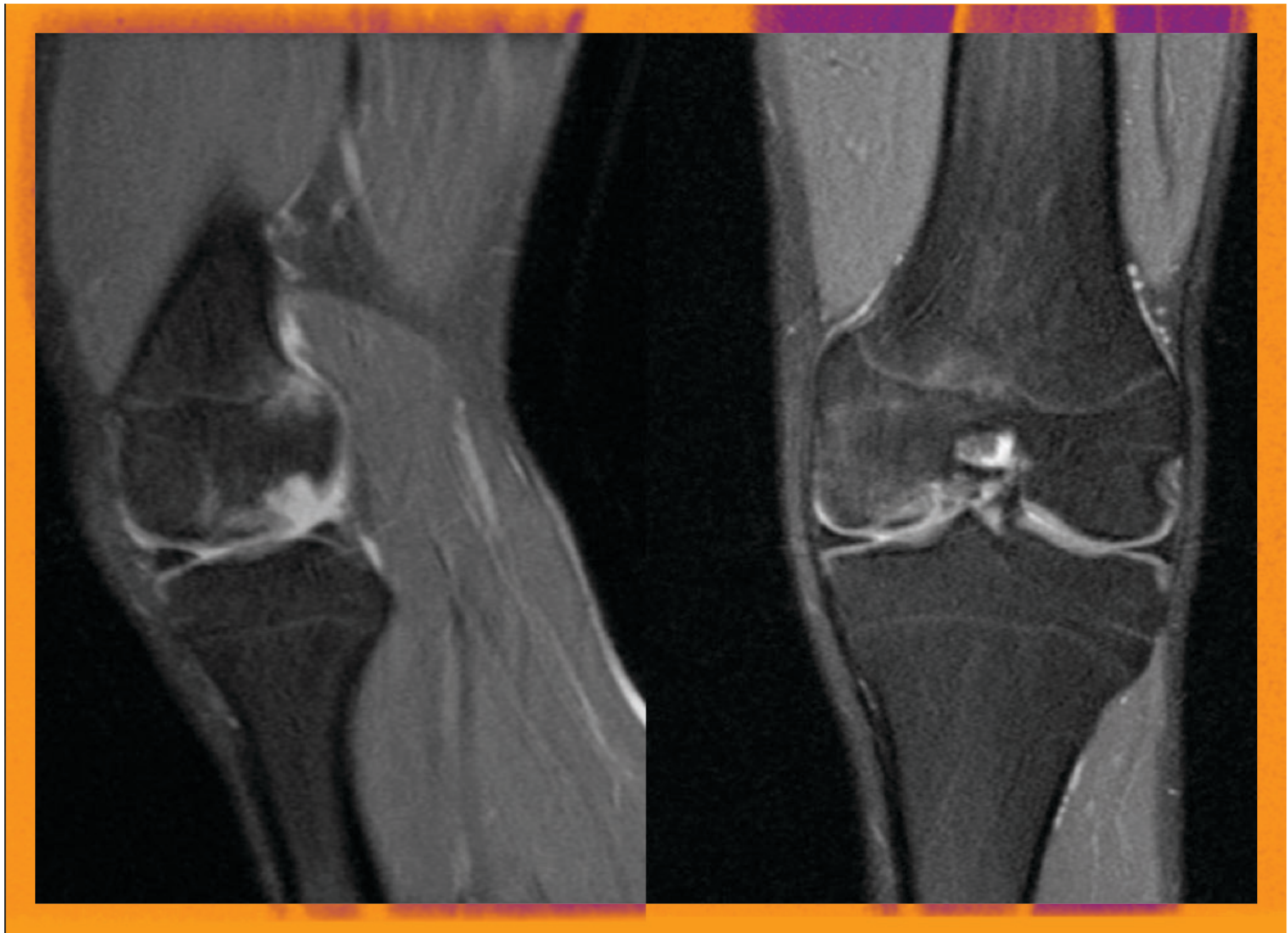
Complejo Asistencial
Universitario de Burgos

INTRODUCCIÓN

Las lesiones osteocondrales de rodilla provocan dolor y limitación funcional, con serias implicaciones en la actividad diaria. Los defectos de cartílago tienen poca capacidad de cicatrización y regeneración.

RESULTADOS:

Dos años después de la cirugía el paciente presentaba un rango de movilidad completo, sin dolor ni tumefacción, que le permite hacer una vida completamente normal. En una resonancia de control realizada a los dos años y medio de la cirugía no se encuentran alteraciones aparentes en la superficie articular. Por lo que se ha conseguido el propósito inicial de esta cirugía.



MATERIAL Y MÉTODOS

Varón de 15 años que acude al servicio de urgencias con dolor y tumefacción en la rodilla izquierda tras mínimo traumatismo. En la exploración física destaca ligero derrame articular y bloqueo de la extensión en los últimos 30°. En la radiografía se observa un importante fragmento óseo intraarticular. Consideramos la RMN como la prueba de imagen ideal, encontrándose una osteocondritis disecante grande inestable en la superficie articular de carga del cóndilo femoral interno. Viendo el tamaño de la lesión y la necesidad de reparación de ésta se decidió realizar una mosaicoplastia de 2 TOAs, sintetizando el fragmento osteoarticular con un tornillo Acutrack micro.

CONCLUSIONES

Aunque en niños lo más frecuente es el tratamiento conservador hay que tener en cuenta que un pequeño porcentaje de casos es necesaria la cirugía. Teniendo en cuenta la edad, el índice de masa corporal y otros parámetros, pero sobre todo el tamaño de la lesión consideramos que el tratamiento más oportuno para este tipo de patología es el Trasplante Osteocondral Autólogo ya que presenta alto grado de satisfacción y buenos resultados a medio y largo plazo.

