

# ARTROPLASTIA TOTAL DE CADERA COMPLICADA: MIGRACIÓN INTRAPÉLVICA DE COMPONENTES

Lanagrán Torres, A., Murcia Asensio, A., Morales González, I., Sánchez Robles, M., Moreno Sánchez, JF., Valverde Sarabia, R.

Hospital General Universitario Reina Sofía (Murcia)

## INTRODUCCIÓN

La artroplastia de cadera es un procedimiento que se realiza con bastante frecuencia, pero que no está exenta de complicaciones. La migración intrapélvica de los componentes es una complicación infrecuente que asocia alta morbimortalidad por riesgo de lesionar estructuras vasculonerviosas y viscerales.

## OBJETIVOS

Presentar un caso clínico en el que se realizó la reconstrucción articular de cadera protésica en una paciente que ha sufrido una migración aguda intrapélvica.

## MATERIAL Y MÉTODOS

Paciente de 70 años que es intervenida de su cadera izquierda implantando una prótesis total de cadera híbrida tras sufrir una fractura subcapital (FIGURA 1). A los 10 días del alta consulta por chasquido e impotencia funcional progresiva apreciando en las pruebas complementarias una migración intrapélvica del cotilo junto con fracturas de la columna y pared posterior hasta techo y escotadura ciática mayor, y fractura de la pared media con migración de la lámina cuadrilátera (FIGURA 2).

Bajo anestesia general se realizó una cirugía en dos tiempos. En primer lugar se colocó a la paciente en decúbito supino y mediante el abordaje modificado de Stoppa se procedió a la extracción de un modo seguro del material migrado. Posteriormente se colocó en decúbito lateral derecho y mediante un abordaje pósterolateral se reconstruyó el cotilo empleando un sistema cup-cage con injerto óseo autólogo tricortical y se cementó el inserto sobre el cotilo. También se recambió el vástago realizando una técnica de cemento sobre cemento (FIGURA 3).

## RESULTADOS

La paciente se mantuvo en descarga tres meses. En la actualidad no presenta dolor y deambula aunque hubo que realizar una transferencia del tendón tibial posterior debido a una lesión del ciático poplíteo externo que no ha recuperado.

## CONCLUSIONES

La migración intrapélvica del cotilo es una complicación infrecuente pero muy temida de la artroplastia de cadera. Presenta los retos de realizar una extracción segura del implante junto con una reconstrucción adecuada del acetábulo.

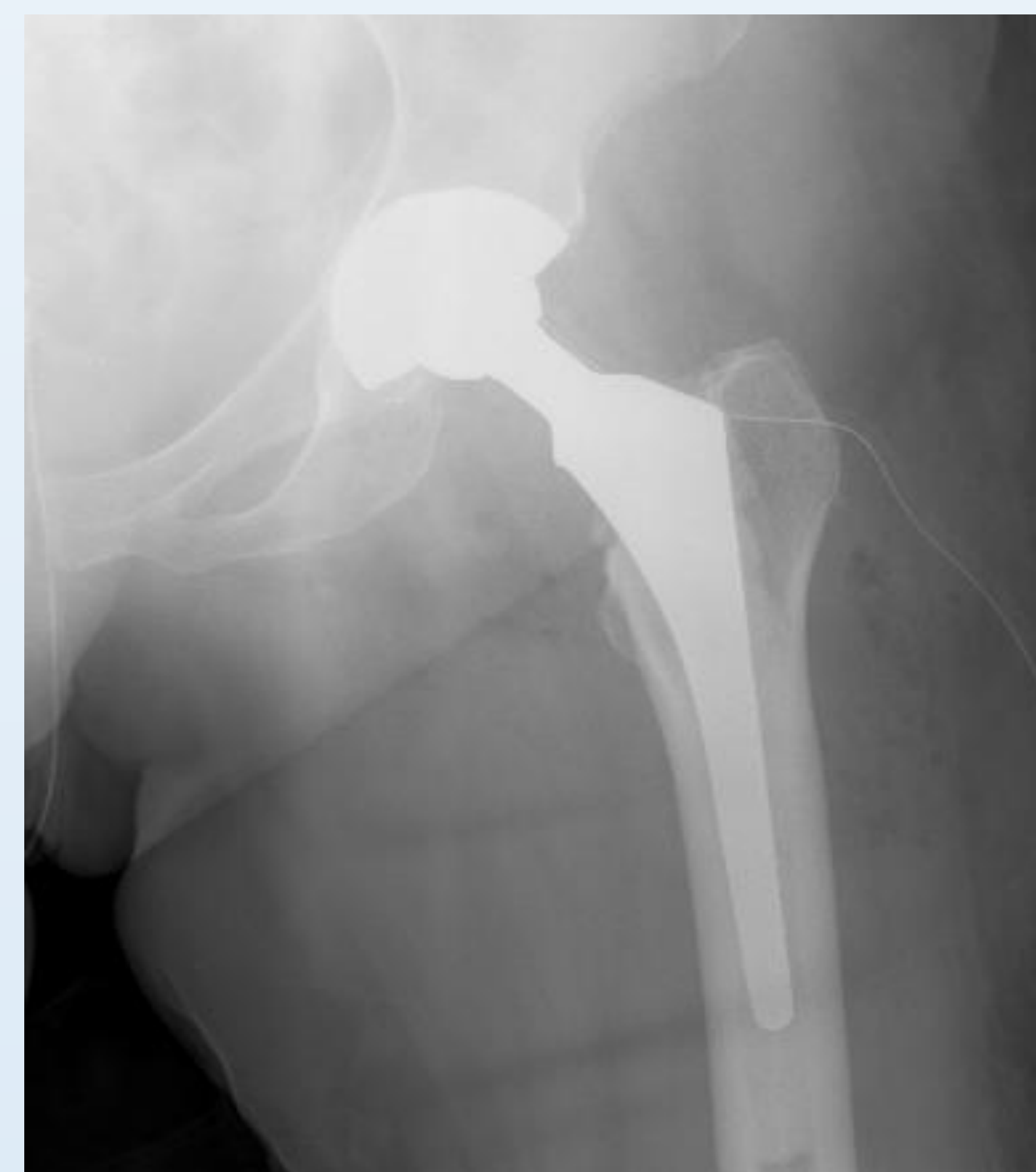


FIGURA 1

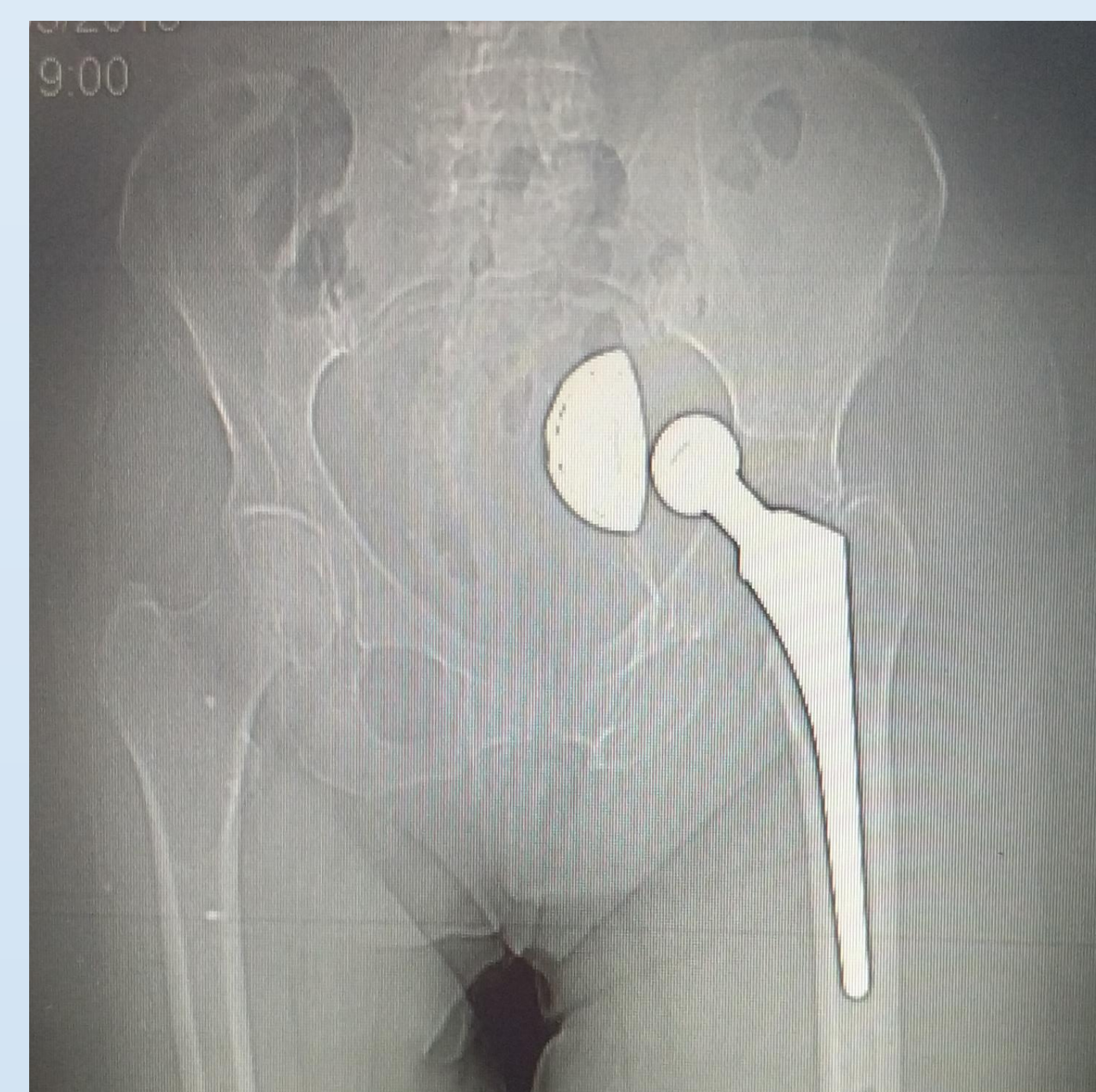

FIGURA 2

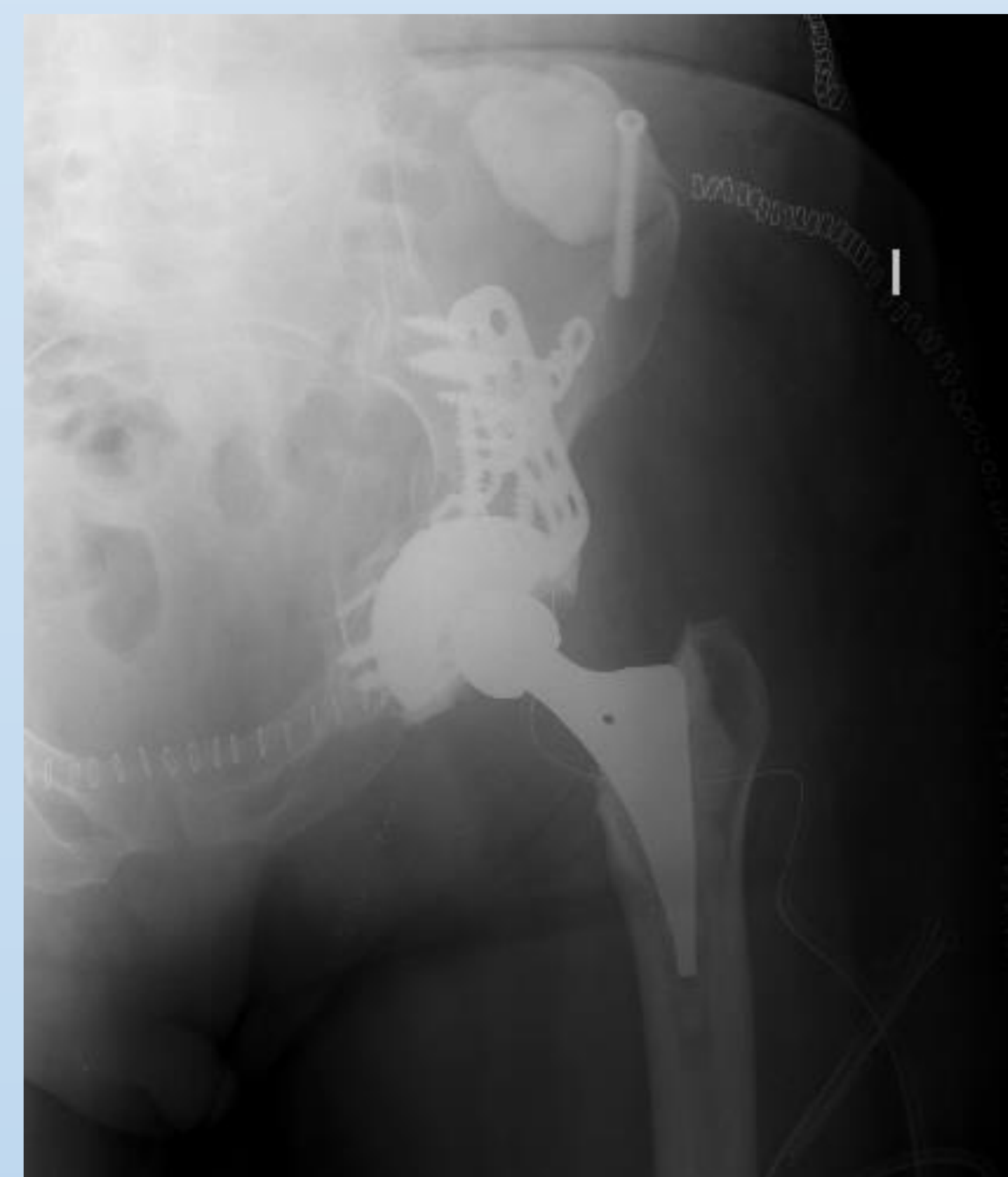

FIGURA 3