

INTRODUCCIÓN

Las osteocondrosis son un conjunto heterogéneo de enfermedades que comparten un trastorno de la osificación encondral. Se han descrito diferentes alteraciones de la osificación del codo que producen dolor en la infancia, siendo las más importantes las que asientan sobre el capitellum del húmero como la enfermedad de Panner u osteonecrosis del capitellum humeral y la osteocondritis disecante del capitellum. Menos frecuentes son las patologías que afectan al cóndilo humeral medial, suelen presentar mejor pronóstico, con un curso clínico autolimitado y buena respuesta al tratamiento conservador.

OBJETIVO

Presentar un caso clínico de osteocondrosis del cóndilo medial humeral bilateral.

MATERIAL Y MÉTODOS

Varón de 12 años de edad que acudió a urgencias por presentar traumatismo en codo derecho tras caída casual. Ante el diagnóstico de contusión en codo, se colocó un cabestrillo y se pautó tratamiento analgésico. El paciente acudió nuevamente a urgencias 48 horas después por persistencia del dolor. En la exploración clínica se evidenció dolor en la cara medial del codo derecho y leve edema. La pronosupinación era completa con ligero dolor a la supinación máxima. La flexión era completa pero dolorosa en los últimos grados y presentaba limitación para la extensión en los últimos 10-20º.

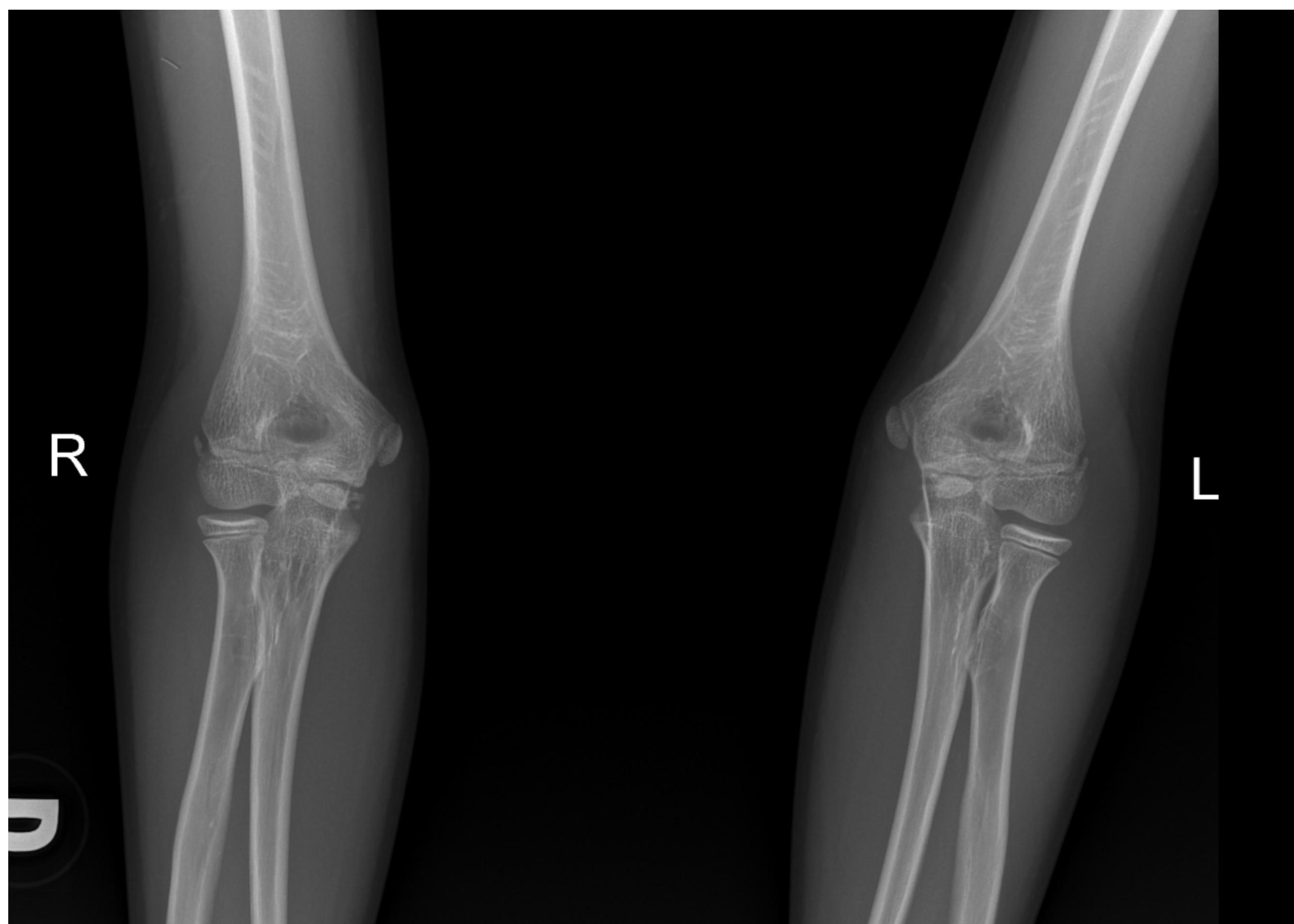


Figura 1 Radiografías simples anteroposterior de ambos codos.

RESULTADOS

En la radiografía se evidenció una fragmentación de los núcleos de osificación. Se realizó un TC en el que se objetivó ausencia de osificación y multifragmentación de los núcleos de osificación, sin objetivarse líneas de fractura. Se colocó una férula braquiopalmar y se citó al paciente en la consulta de traumatología en 10 días. El estudio de imagen se completó con una RMN de ambos codos en la que se evidenció una fragmentación por una probable osteocondrosis del cóndilo medial humeral bilateral, sin objetivar signos de necrosis. Se decidió tratamiento conservador, manteniendo revisiones periódicas con mejoría clínica.

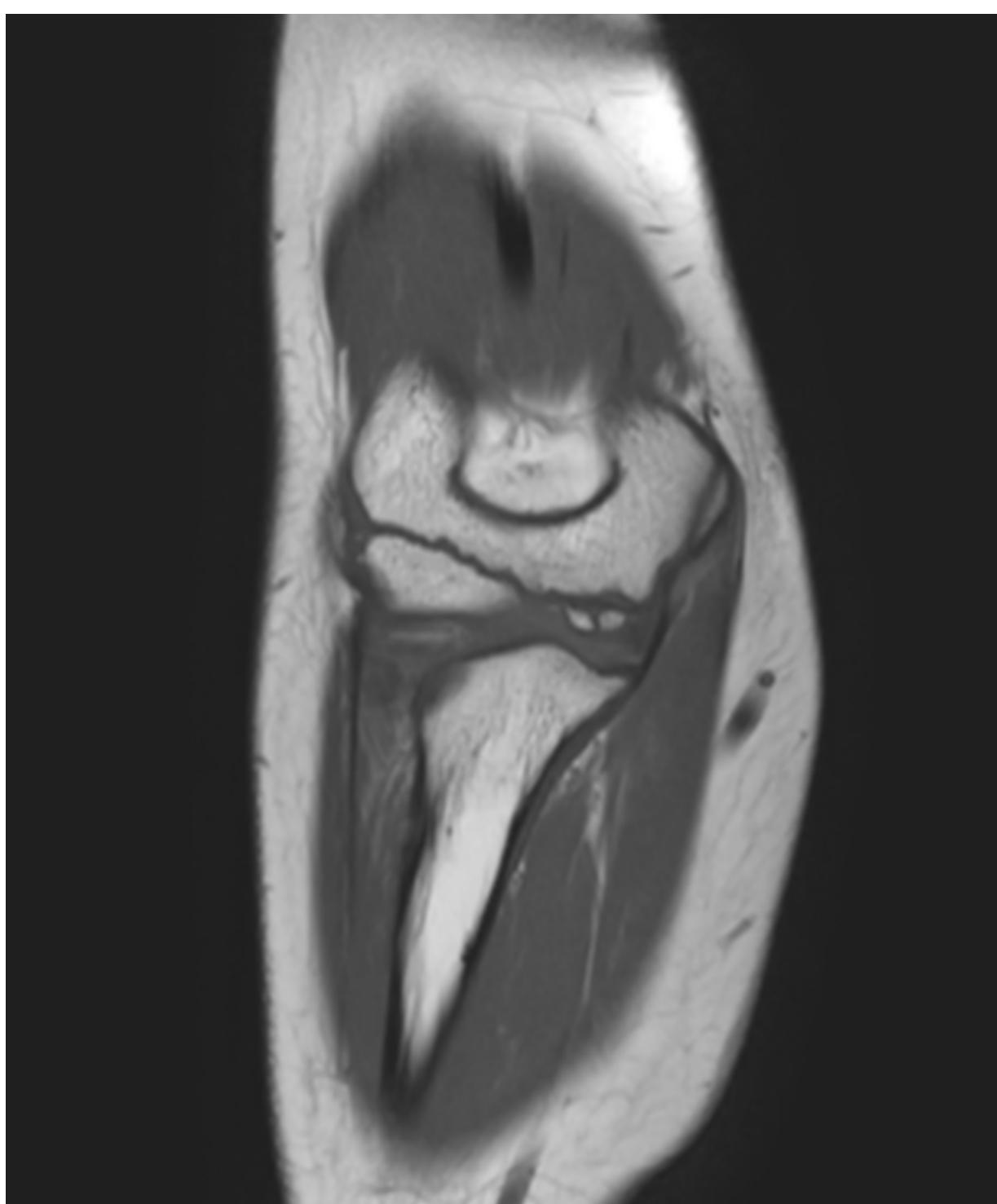


Figura 2. RMN codo derecho.

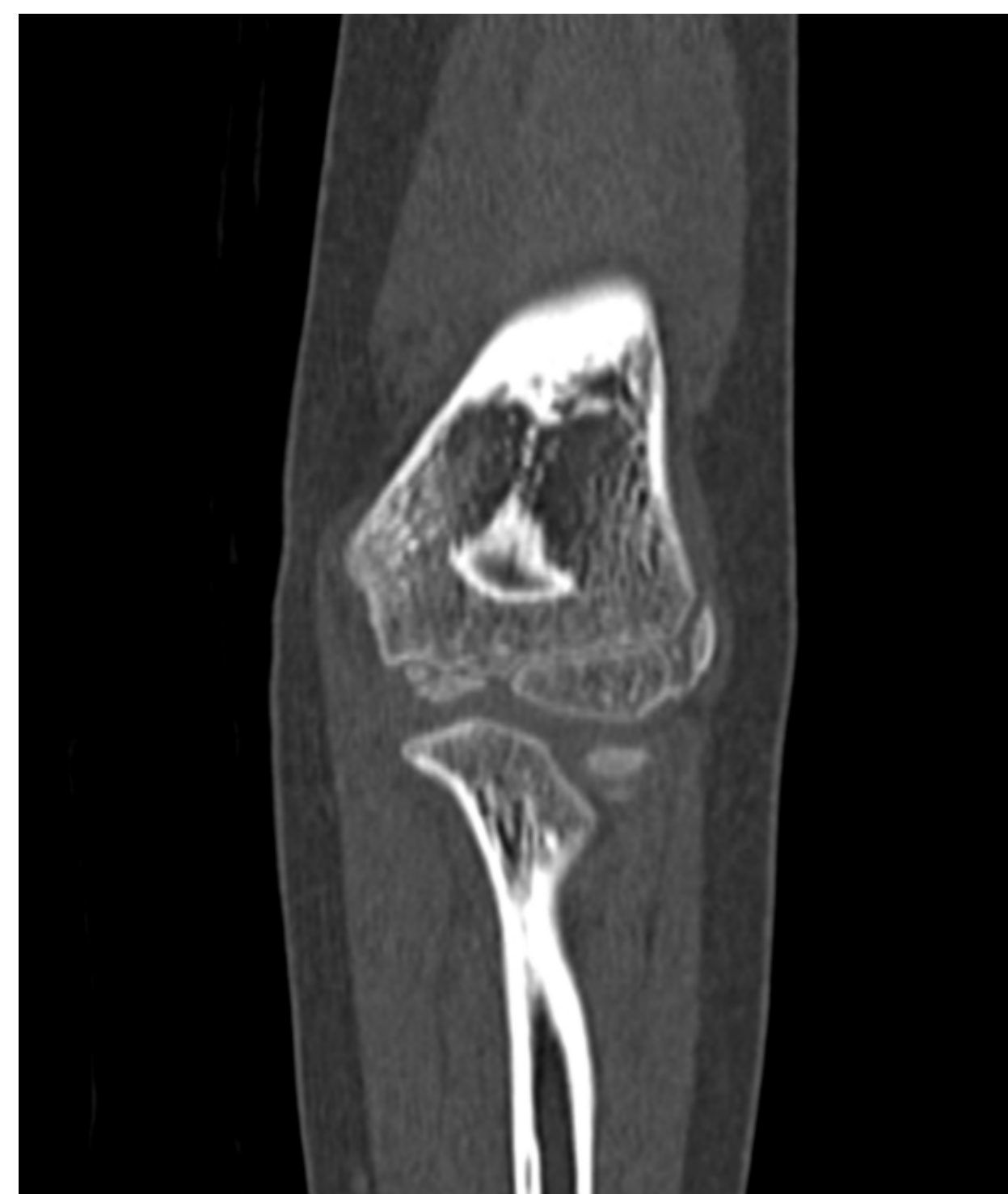

Figura 3. TC codo derecho.

CONCLUSIONES

- La osteocondrosis ocurre como consecuencia de un trastorno de la osificación encondral que puede asentar en diferentes localizaciones, siendo excepcional en el cóndilo humeral medial.
- El pronóstico es generalmente bueno con tratamiento conservador, presentando una evolución autolimitada.