


TUMOR TRITON



A PROPÓSITO DE UN CASO POCO FRECUENTE DE TUMOR MALIGNO NEURAL.

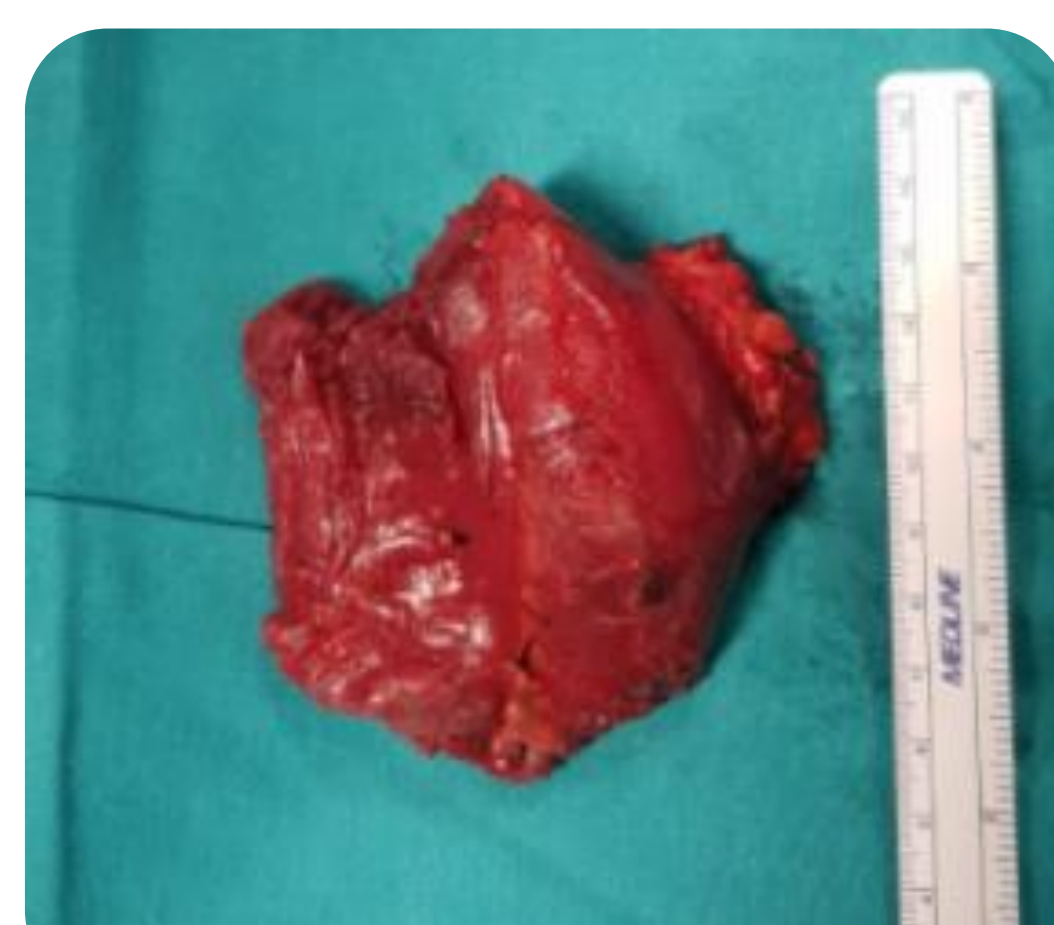María Royo Agustín (1), Juan Manuel Antequera Cano (2), Juan Catalá De Las Marinas (2), Jose Vicente Amaya Valero (2), Sonia Escribano Zacarés (3), Manuel Angulo Sanchez (2).

(1) Hospital Obispo Polanco, Teruel; (2) Hospital Universitario y Politécnico La Fe, Valencia; (3) Hospital Comarcal Francesc de Borja, Gandía.

MASA TERCIO MEDIO ANTERIOR BRAZO DERECHO

caso clínico

- MUJER 47 AÑOS. NO FACTORES DE RIESGO PREVIOS.
- RM: SARCOMA PARTES BLANDAS EN BICEPS BRAQUIAL.
- TRAS 1 AÑO TRAS CIRUGÍA: ASINTOMÁTICA NO RECIDIVAS.



Células de schwann malignas + rabdomioblastos
IHCim: S100+, miogenina+, desmina, MYOD1.

A.P. compatible con... (1)

...diagnóstico de
TUMOR TRITÓN

Celulas nervio periférico

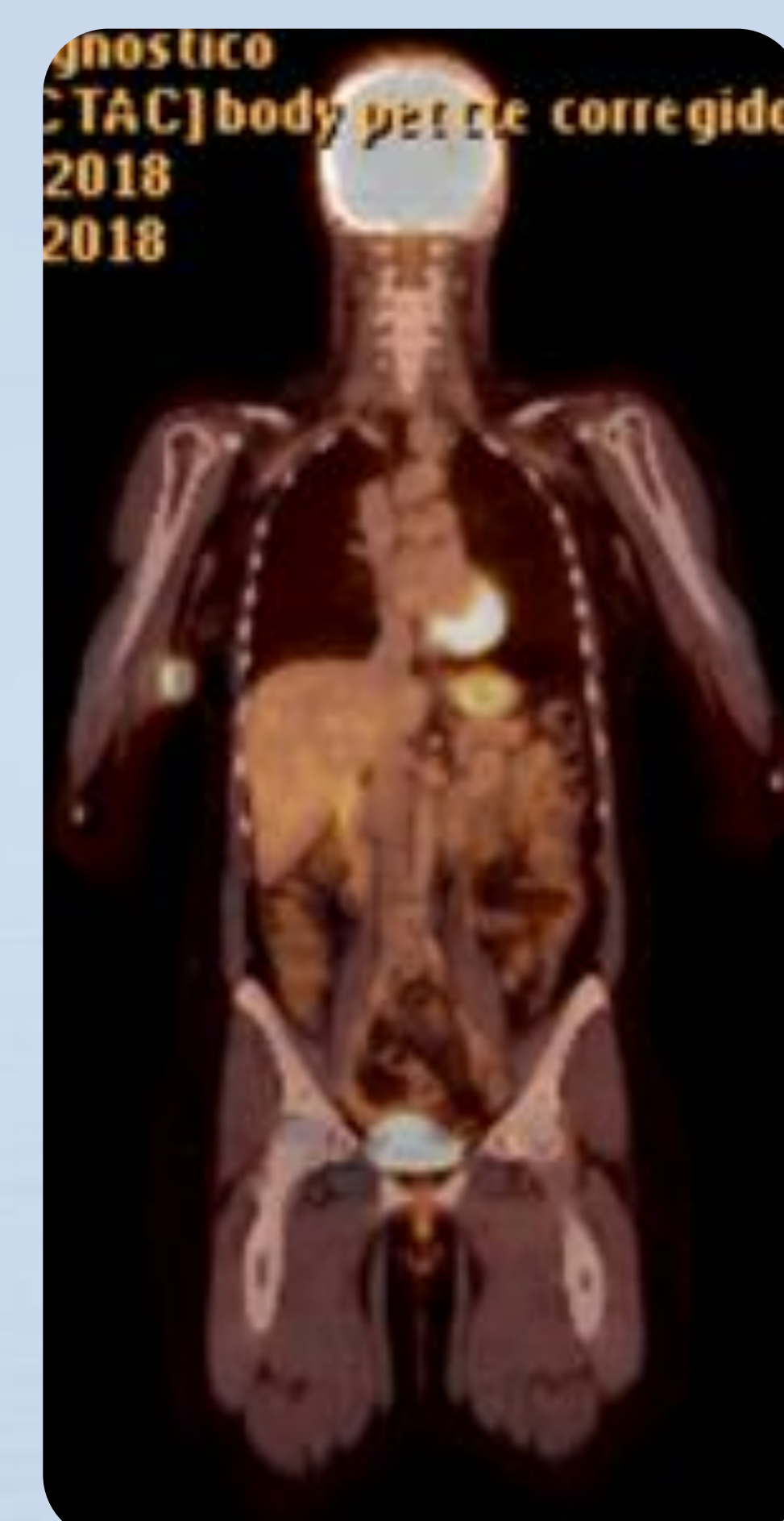


DESDIFERENCIACIÓN

+F si FACTORES DE RIESGO (1):
RT, Neurofibromatosis 1 (70%).



Celulas malignas de estirpe muscular.



5-15% supervivencia a 5 años
según: Tamaño, Grado,
Localización y Márgenes libres.

PRONÓSTICO

discusión

ALGUNAS PUBLICACIONES RECOMIENDAN TRATAMIENTO ADYUVANTE A LA CIRUGÍA DE MANERA RUTINARIA. OTRAS SOLO LO HACEN SI SE CUMPLEN CRITERIOS DE RIESGO. NO OCURRÍA EN ESTE CASO, TAL Y COMO SE MUESTRA EN LAS IMÁGENES, POR LO QUE NO SE APLICÓ RT NI QT.

- RNM Y AP TUMOR < 5CM.
- AP MÁRGENES LIBRES DE ENFERMEDAD (>1CM)
- PET-TC NO ENFERMEDAD DISEMINADA.

bibliografía

(1) Malignant triton tumor of the cervical spine: report of one case and review of the literature. Jaing T; Chuang C; Jung S; Wu C Tseng C; et. al. Pediatrics and neonatology. 2015 vol: 56 (1) pp: 58-61

(2) Case report. A rare case of intracranial malignant triton tumor arising in the middle cranial fossa: a case report and review of the literatura. Eros Bruzzzone; Ilaria Melloni; Salvina Barra; Giulio Fraternali Orcioni; Leonardo Cocito. Folia Neuropathol 2018; 56 (3): 229-234

conclusiones

- IMPORTANCIA DE CONOCER CARACTERÍSTICAS DE TUMORES POCO FRECUENTES PARA OPTIMIZAR LOS RESULTADOS (2)
- AMPLIAR ESTUDIOS PARA DETERMINAR PAUTAS DE ADYUVANCIA TRAS LA CIRUGÍA

