

LUXACIÓN TRAUMÁTICA DE CADERA PEDIÁTRICA: A PROPÓSITO DE UN CASO

A. Alonso*, H. Gómez*, A. López*, S. del Cura*, P. González-Herranz**, A. Bau*

*Servicio de COT. Hospital Universitario Rey Juan Carlos

**Unidad de COT infantil. Hospital Materno-Infantil Teresa Herrera



INTRODUCCIÓN

La luxación traumática de cadera es infrecuente en la infancia. Generalmente se desarrolla como resultado de un trauma menor. Debido a la elasticidad de las estructuras periarticulares, las fracturas asociadas a nivel del acetábulo o de la cabeza femoral son más raras que en los adultos.

OBJETIVOS

Varón de 11 años que acude a urgencias por coxalgia derecha e impotencia funcional, tras realizar tratamiento de fisioterapia por dolor previo en dicha articulación. Como antecedente de interés cuenta caída con impacto en esa cadera 3 días antes mientras jugaba al fútbol

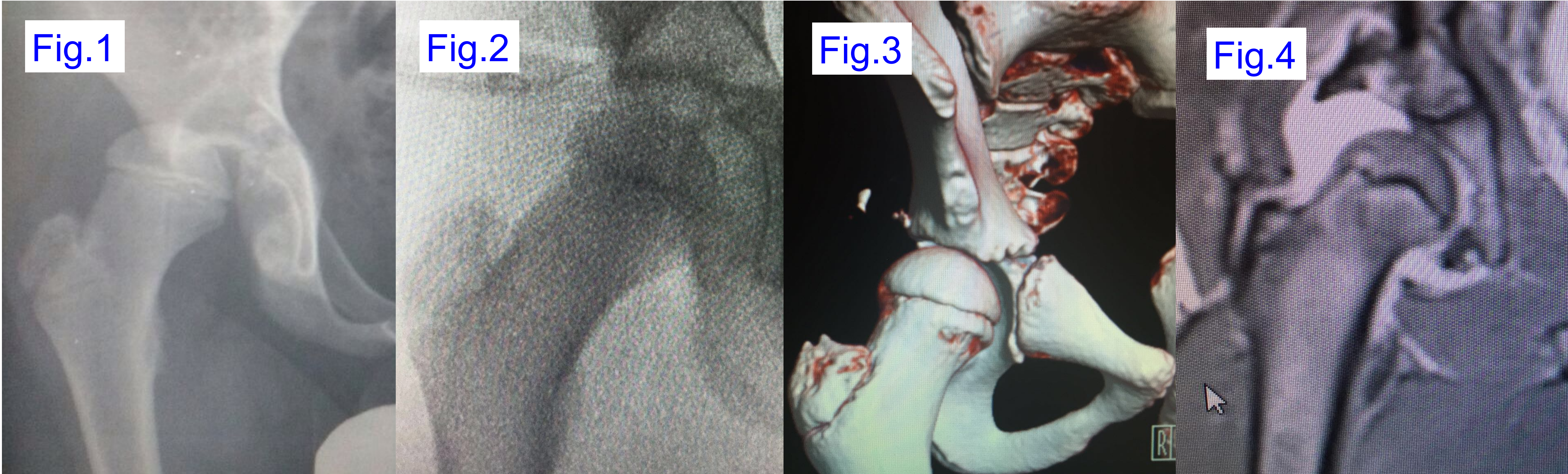
MATERIAL Y MÉTODO

En la exploración presenta actitud típica de "bañista sorprendido" y estado neurovascular conservado. Se realiza Rx que confirma la presencia de una luxación posterior de cadera derecha (Fig. 1). Se procede a la reducción cerrada de urgencias comprobándose cierta inestabilidad con la flexión y aducción. La Rx intraoperatoria muestra reducción concéntrica, pero con leve aumento de la distancia a la U radiológica (Fig. 2). Se coloca tracción blanda.

RESULTADOS

Se efectúan TAC y RMN de control (Figs. 3 y 4) para descartar interposición de partes blandas que justifiquen el aumento de la distancia a la U radiológica. En ellas se objetiva rotura de la cápsula posterior y severo hematoma intraarticular, sin lesiones óseas o del labrum asociadas. Se decide realizar artrocentesis del hematoma para disminuir el riesgo de NAV por el exceso de presión y posterior artrografía donde se comprueba la correcta estabilidad de la articulación, por lo que se mantiene la tracción cutánea durante 3 semanas.

Los controles posteriores descartaron NAV y el aumento de la U radiológica se fue normalizando (Fig.5).



CONCLUSIONES

La complicación más grave es la necrosis avascular de la cabeza femoral, que se asocia con un retraso en el tiempo de reducción. El diagnóstico precoz y la reducción concéntrica cerrada son problemas críticos en el tratamiento de esta patología. Si no se puede lograr una reducción cerrada o no se puede obtener una reducción concéntrica o si se trata de una fractura-luxación, el tratamiento de elección es la reducción abierta.

BIBLIOGRAFÍA

1. Kutty S, ornes B, Curtin WA, Gilmore MF. Traumatic posterior dislocation of hip in children. *Pediatr Emerg Care* 2001;17:32-5.
2. Gürkan V, Dursun M, Orhun H, Sever GB, Kiliçkap C, Berkel T. Evaluation of pediatric patients with traumatic hip dislocation. *Acta Orthop Traumatol Turc* 2006;40:392-5.
3. Zrig M, Mnif H, Koubaa M, Abid A. Traumatic hip dislocation in children. *Acta Orthop Belg* 2009;75:328-33.
4. Kural C, Bayraktar K, Ertürk A, Ertürk H. Çocuklarda travmatik kalçağıığı: iki olgu sunumu. *Joint Dis Rel Surg* 2006;17:49-52
5. Salisbury RD, Eastwood DM. Traumatic dislocation of the hip in children. *Clin Orthop Relat Res* 2000;377:106-11.

