

DEL "BOCADILLO" AL COMPARTIMENTAL

AUTORES: Juan José Morales Viaji, Alberto Delgado González, Eloy Benito Sancho, Rodrigo Hidalgo Bilbao, Leticia Mendieta Díaz, Guillermo Criado Albillos.

INTRODUCCIÓN

Varón de 29 años de edad, sin antecedentes, acudió a Urgencias tras sufrir una contusión directa (bocadillo) sobre el muslo derecho durante una actividad deportiva (fútbol), sin impedirle proseguirla, en aumento progresivo del dolor que finalmente lo postra en cama y llega a impedir movilidad. Refiere inflamación del muslo con ligeras disestesias distales.

OBJETIVOS

Valorar todo traumatismo con sus posibles complicaciones derivadas de él mismo y su tórpida evolución.

MATERIAL/MÉTODO

Presentación de un caso, paciente que ingresó en urgencias tras traumatismo deportivo sobre la cara anterior del muslo, inflamación importante, a la palpación consistencia dura, con aumento de perímetro del muslo. De unas 6 horas de evolución desde el evento, que evoluciona con dolor importante, pulsos presentes, simétricos, buena coloración distal, sensibilidad conservada con disestesia leve distal. Movilidad de rodilla dolorosa y muy limitada, pasivamente muy dolorosa a flexión de la misma. No presenta heridas externas ni hematomas.

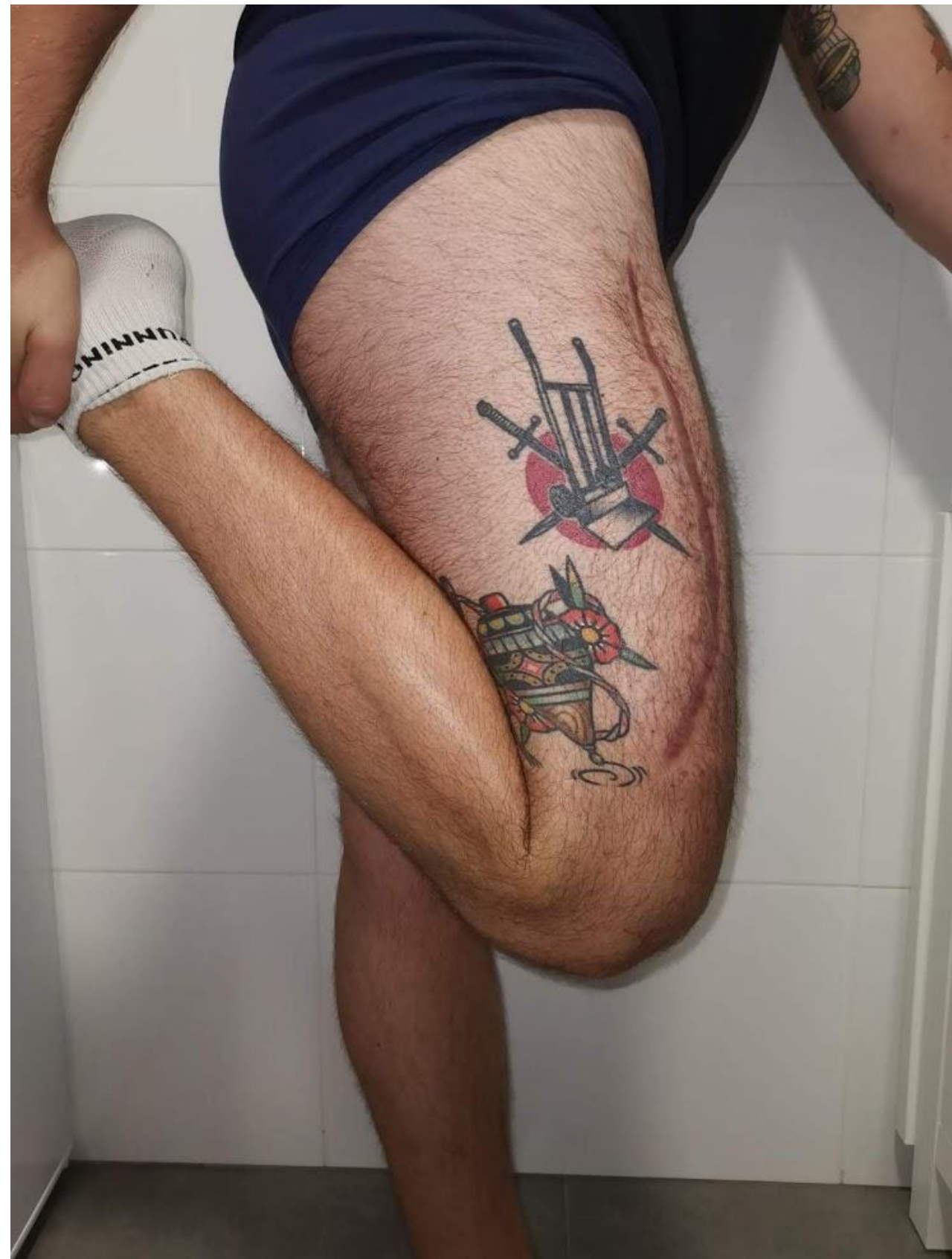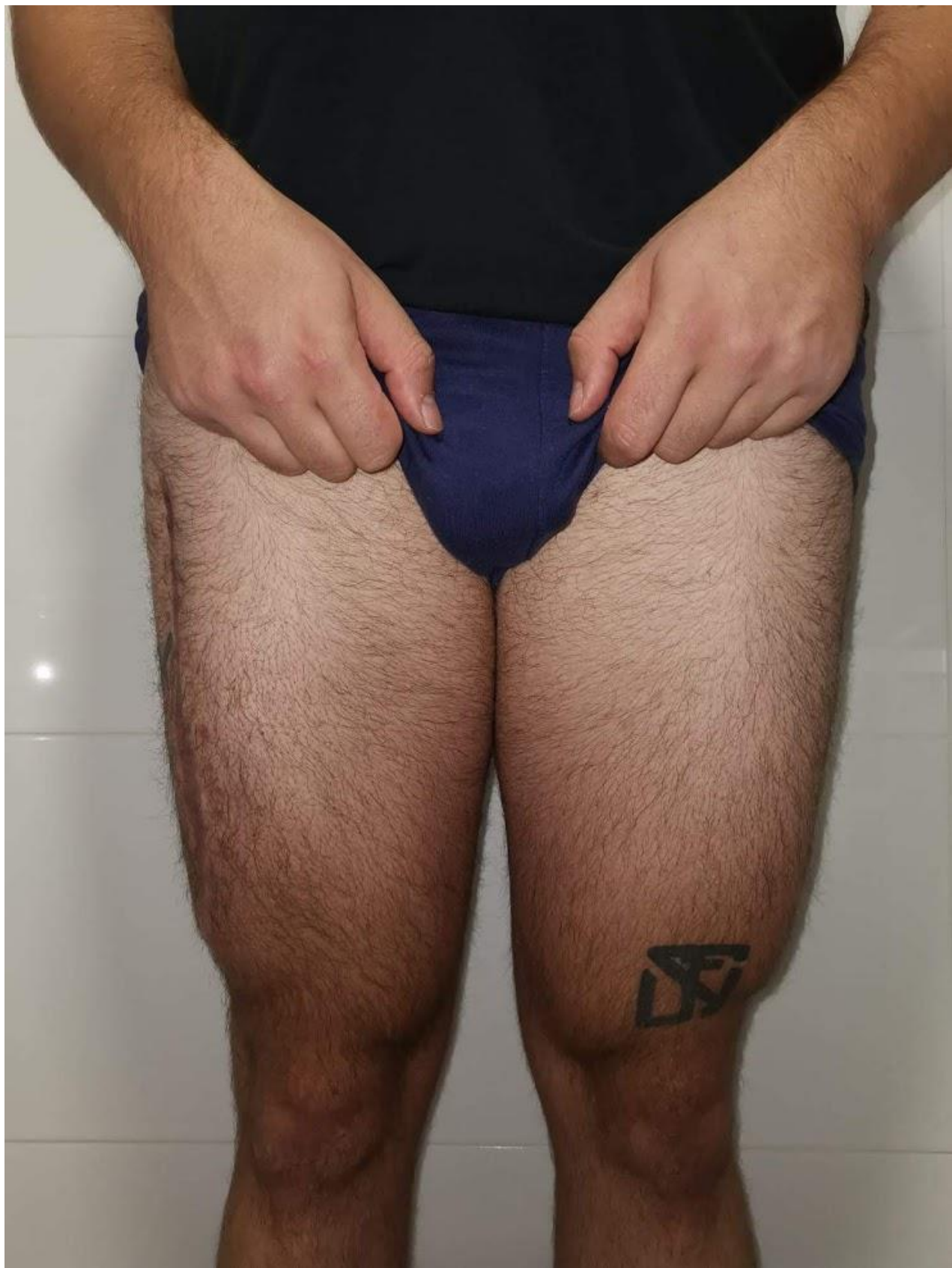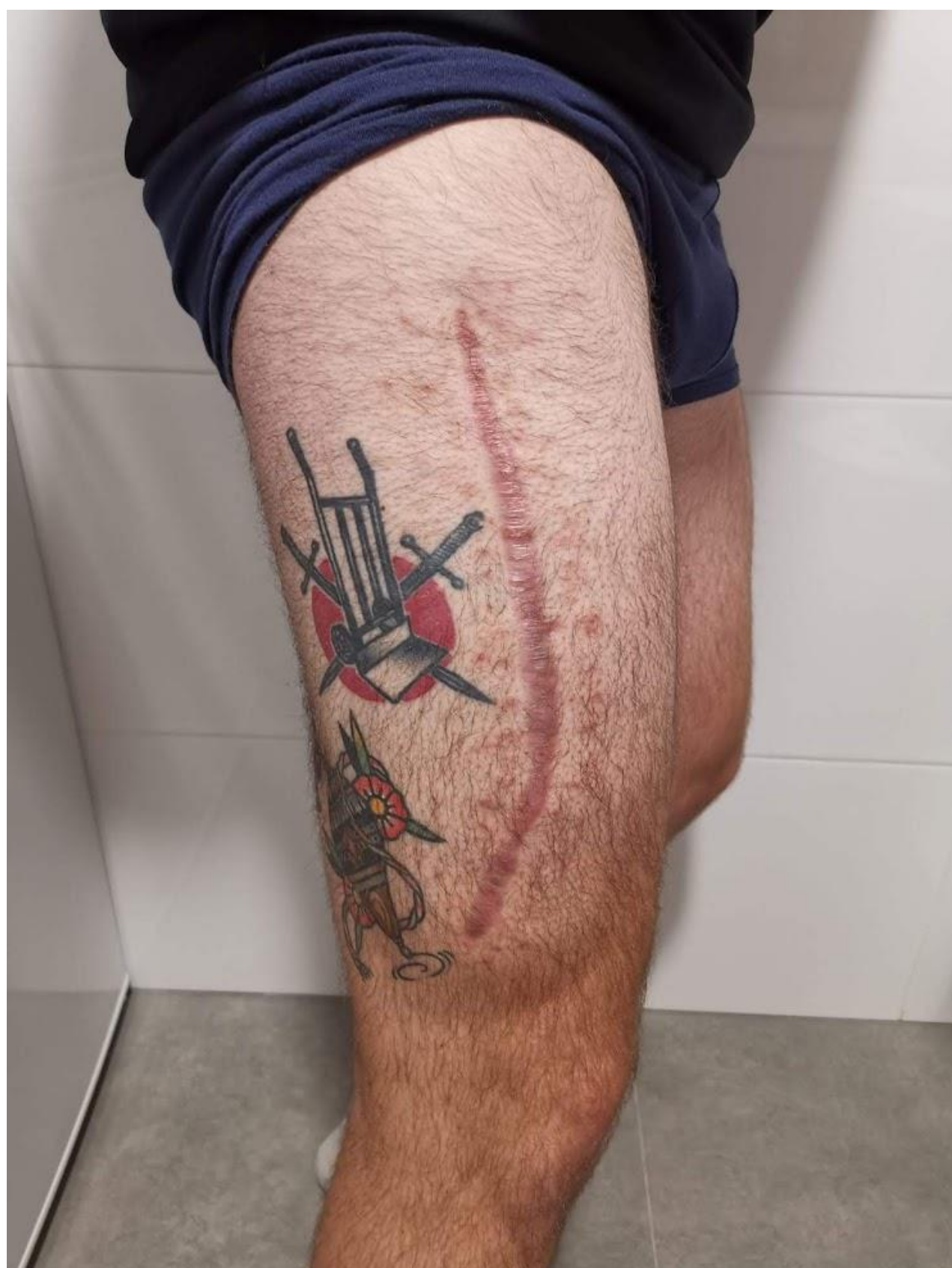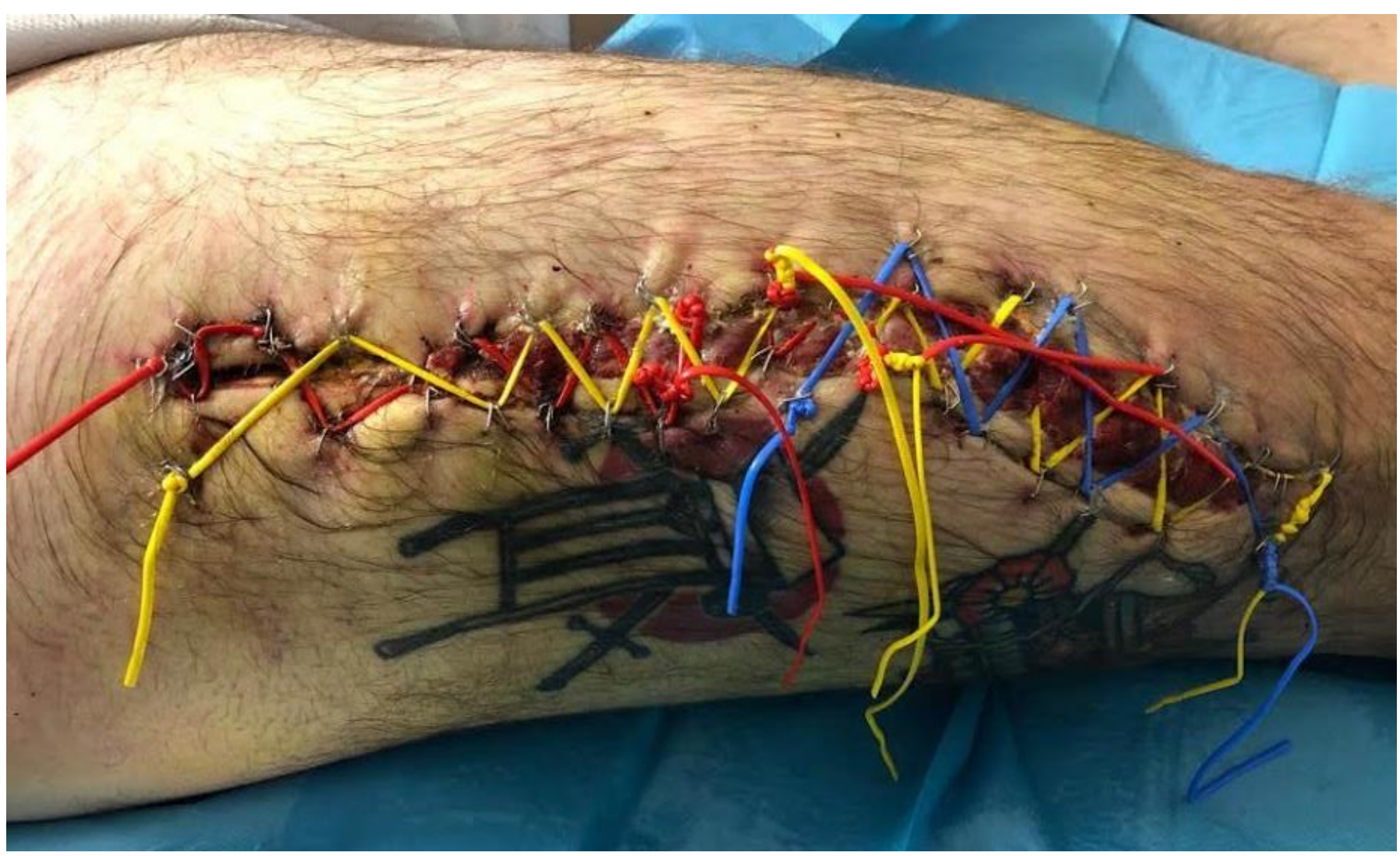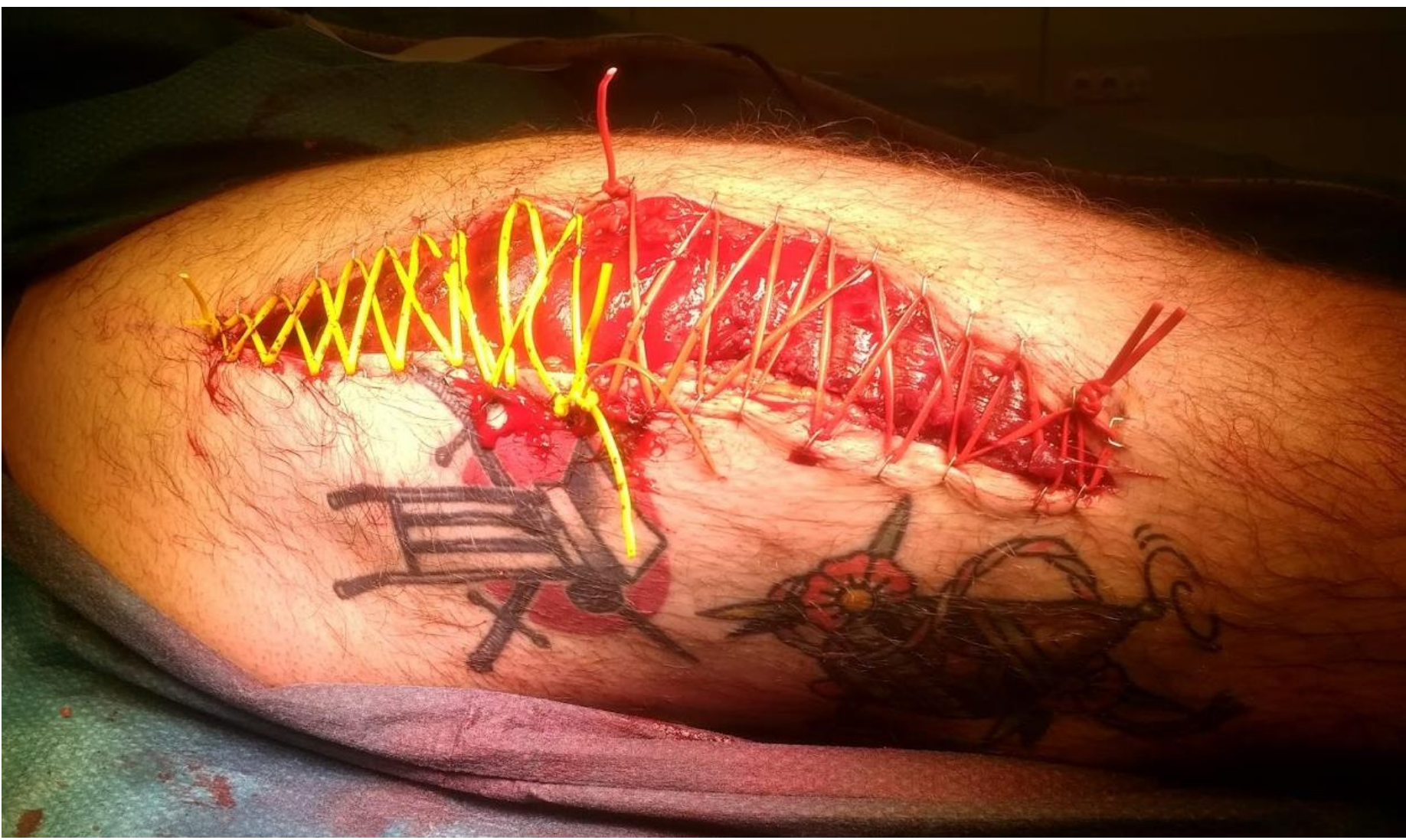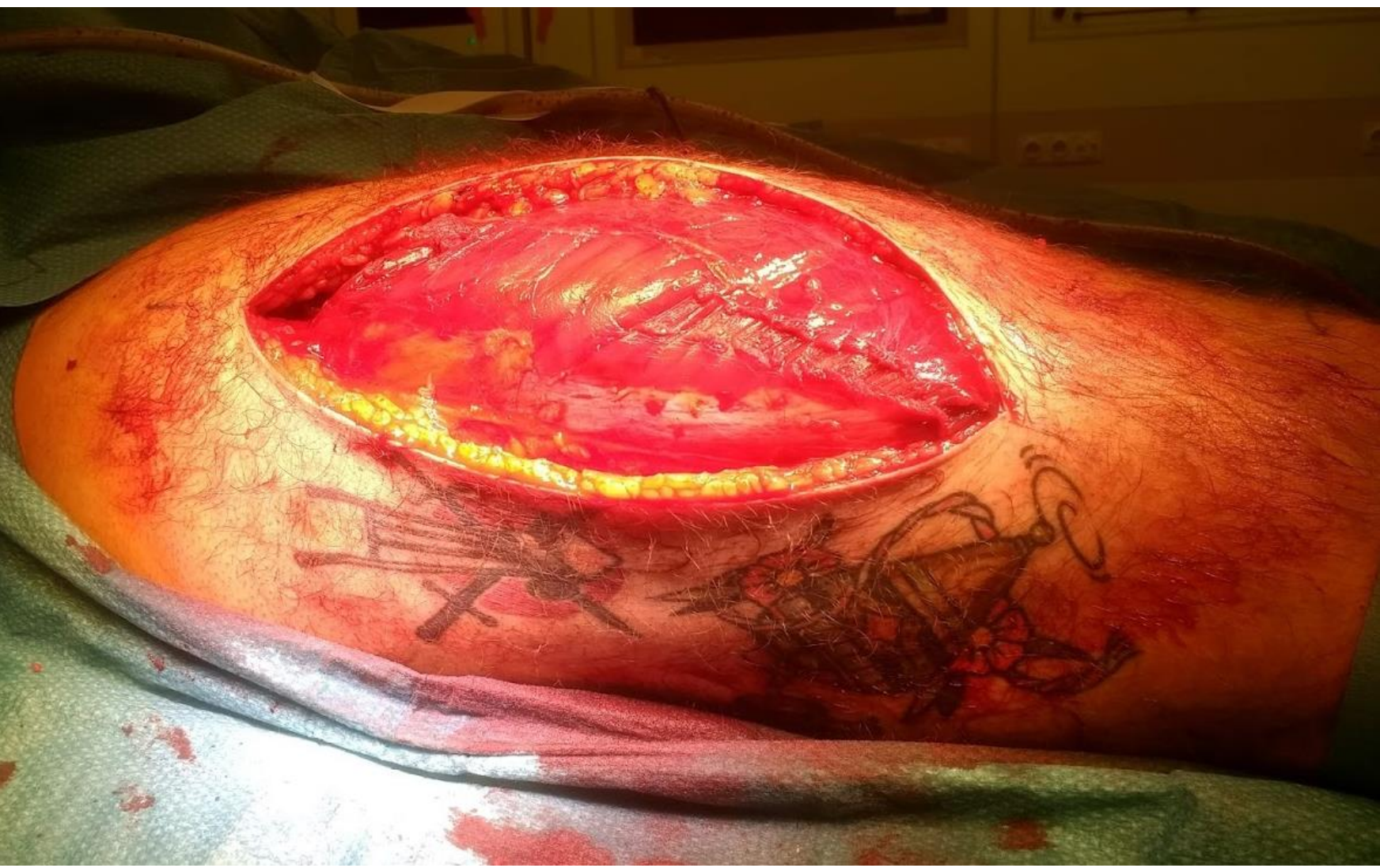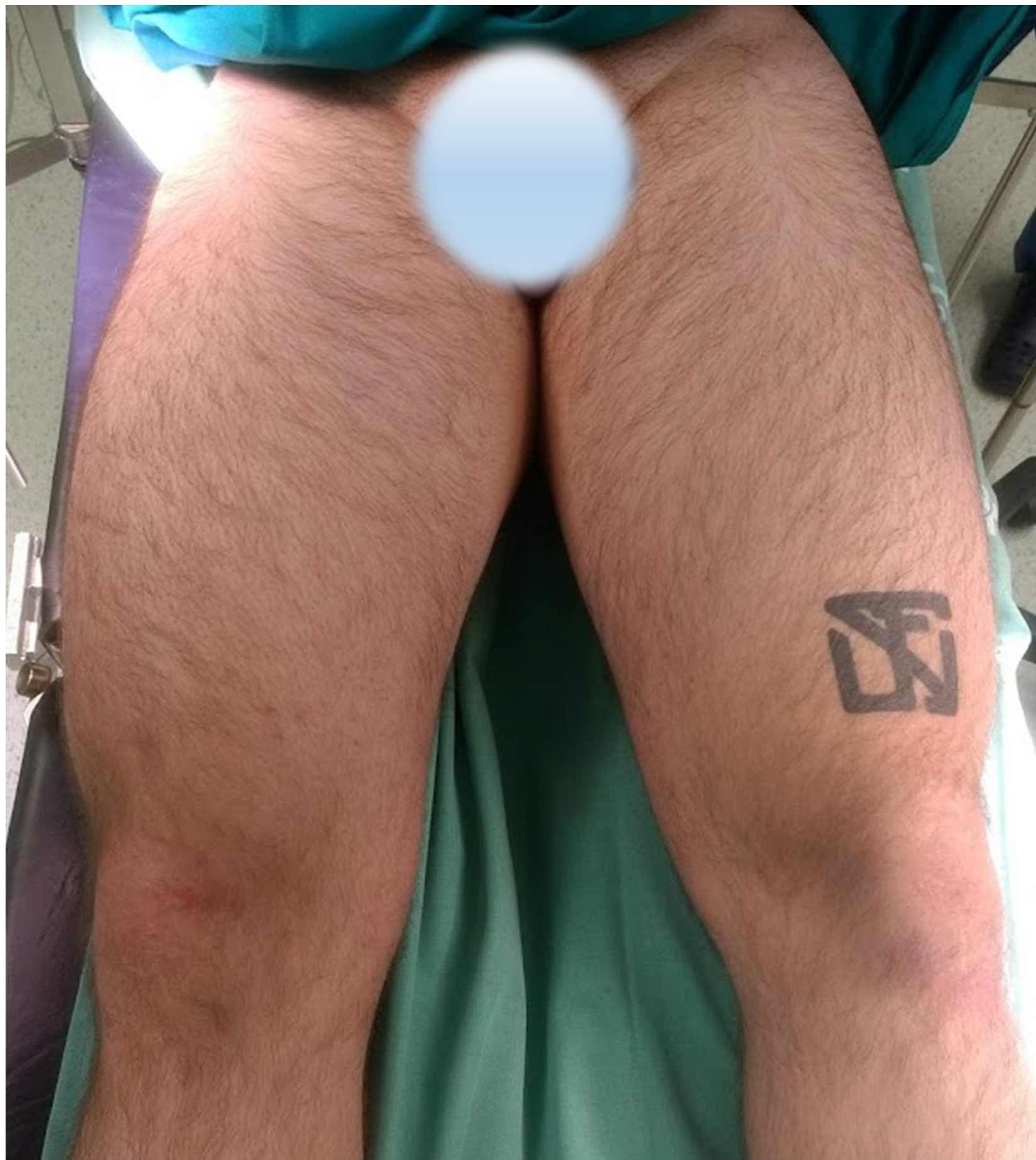
RESULTADOS

Tras la evaluación inicial del paciente por parte de Urgencias, avisan a Traumatología para valoración del caso, tras reevaluación, objetivamos aumento de perímetro del muslo de 61,5cm comparado con 56cm del contralateral. Consistencia pétrea a la palpación. Dolor a la movilización pasiva de la rodilla. No dolor a la movilización pasiva y activa del tobillo.

Ingresa con analgesia antiinflamatoria, frío local, sin elevación del miembro ni vendajes compresivos. El paciente tras ingreso, no refiere mejoría y comenta empeoramiento del dolor.

Se realiza medición de presión intracompartimental que es >60mmHg en el compartimento anterior, >30mmHg en el compartimento posterolateral.

Se procede a fasciotomía del compartimento anterior y posterolateral por vía anterolateral, objetivando herniación muscular con tejido muscular con sufrimiento tisular y recuperación in situ.



CONCLUSIÓN

Una contusión muscular es una lesión muy habitual en las actividades deportivas, siendo su tratamiento conservador y sin conllevar mayor dificultad ni complicaciones en su mayoría de veces. Pero hay que tener en mente, que existe el cuadro urgente del síndrome compartimental, que puede suceder sin ser consecuencia de una fractura ósea. Dada la posibilidad de secuelas tan dramáticas, hay que estar muy atento para no errar en el diagnóstico y no dejarlo evolucionar al no pensar que es posible tal complicación en un cuadro tan inicialmente banal.

