

Tratamiento quirúrgico de la tibia vara por displasia fibrocartilaginosa focal: A propósito de un caso.

Sevillano de la Puente, C; Torner Rubies, F; Rivera Fierres, S; Kiimetoglou, D; Moreno Romo, D; Fontecha, CG.

Servicio de Cirugía Ortopédica y Traumatología - Hospital Sant Joan de Déu (Barcelona).

Introducción

La displasia fibrocartilaginosa focal es una entidad benigna y rara que suele afectar a huesos largos.
Se considera una de las **causas de tibia vara unilateral en la infancia** y suele darse en edad pre-escolar.

Tradicionalmente se ha tendido a realizar tratamiento conservador, ya que parece resolverse de forma espontánea durante el crecimiento.
Sin embargo, existen grados de deformidad no tolerables en los que podría estar indicado el tratamiento quirúrgico.

Objetivos

Valorar los resultados a largo plazo, tanto funcionales como estéticos, en el tratamiento quirúrgico de esta patología.

Material y métodos

Presentamos el caso de un varón diagnosticado de displasia fibrocartilaginosa focal de tibia proximal derecha a los 18 meses de edad **(1)**. No presenta antecedentes traumáticos ni infecciosos.

La imagen radiológica es compatible con esta entidad y la RMN no muestra lesiones expansivas.
Decidimos tratarlo de forma conservadora y realizar controles clínico-radiológicos sucesivos.

Con 3 años y 9 meses, el paciente presenta una **deformidad en varo no tolerable biomecánicamente**, con un **ángulo de Levine-Drenann de 27.5° (2)**

Debido al grado de deformidad y su rápida progresión, optamos por un tratamiento quirúrgico: Realizamos resección del foco de displasia fibrosa, (tomando muestra para anatomía patológica), asociando osteotomía valguizante y desrotadora de tibia y osteotomía de peroné, colocación sustituto óseo y síntesis con agujas Kirschner. **(3)**
Colocamos un yeso cruropédico, que se mantiene durante 8 semanas. Realizamos retirada de las agujas a las 5 semanas de la cirugía.

Resultados

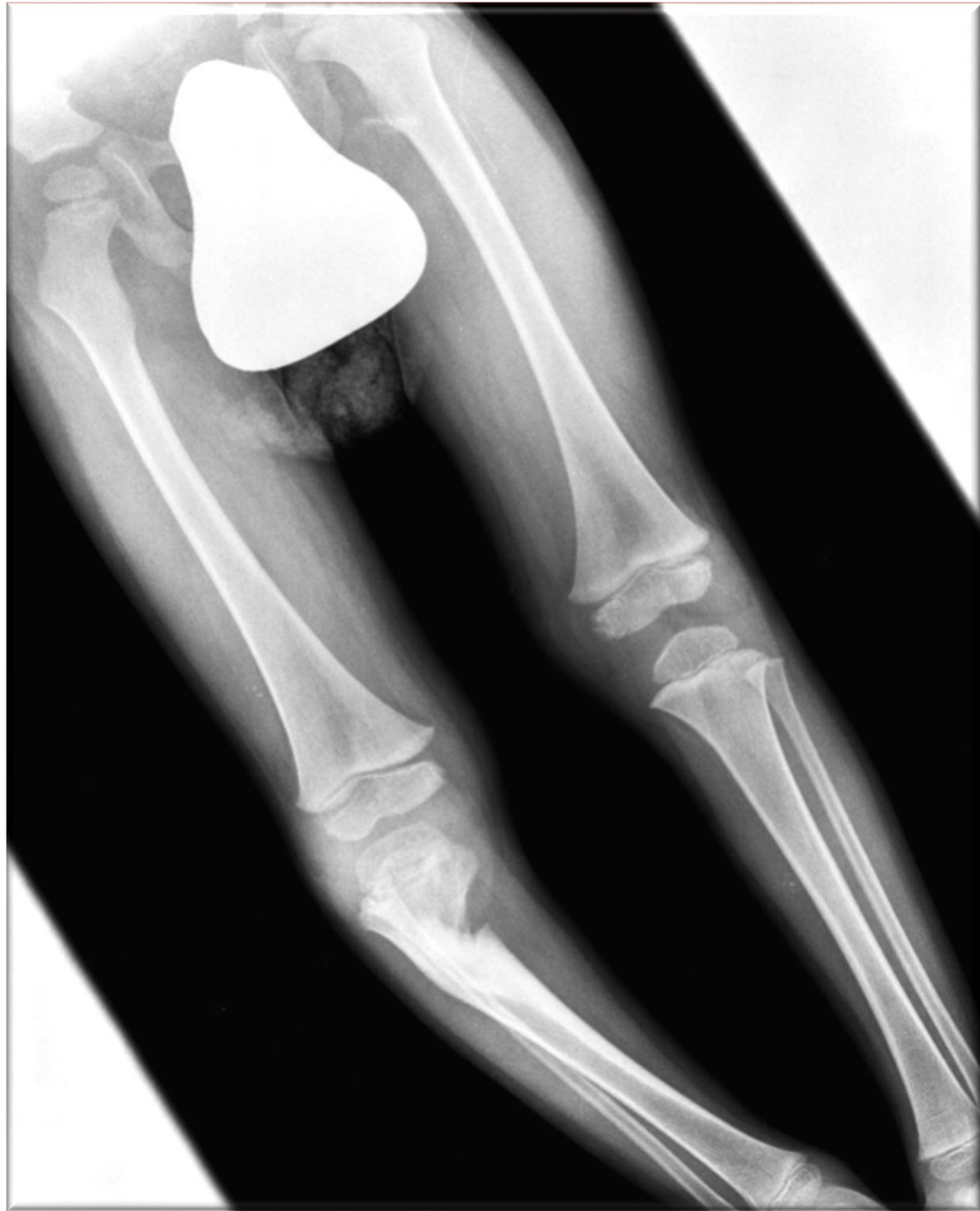El resultado de la biopsia fue compatible con esta entidad. **Seguimos al paciente durante 13 años**, desde la cirugía hasta la madurez ósea.

Con la cirugía conseguimos una corrección del varo y normalización del ángulo Q y Drenann-Levine en los sucesivos controles radiológicos.

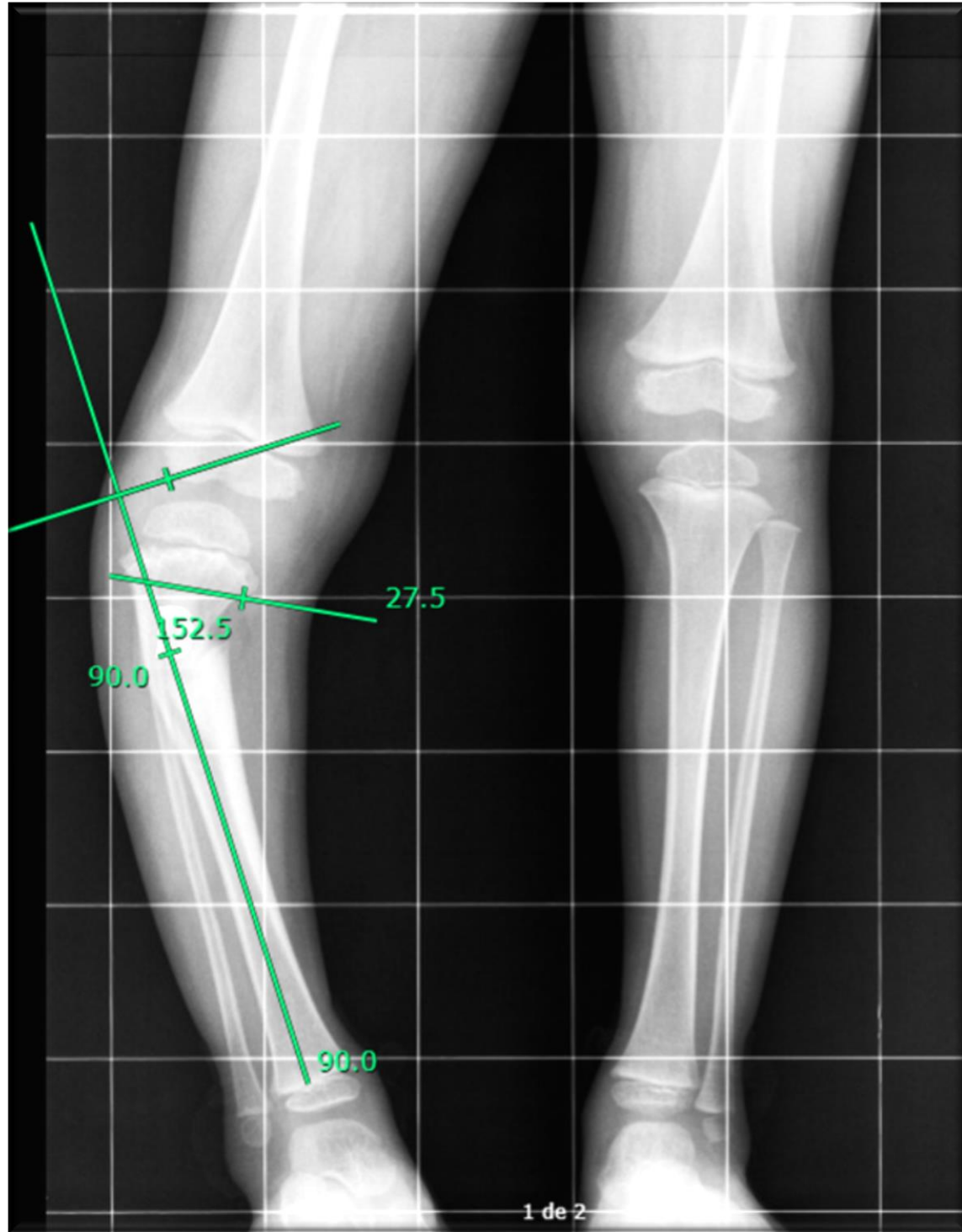
No presentó ninguna complicación durante el seguimiento. **Clínicamente evolucionó favorablemente, presentando deambulación normal** y llegando a practicar deportes de impacto sin problemas.

Conclusiones

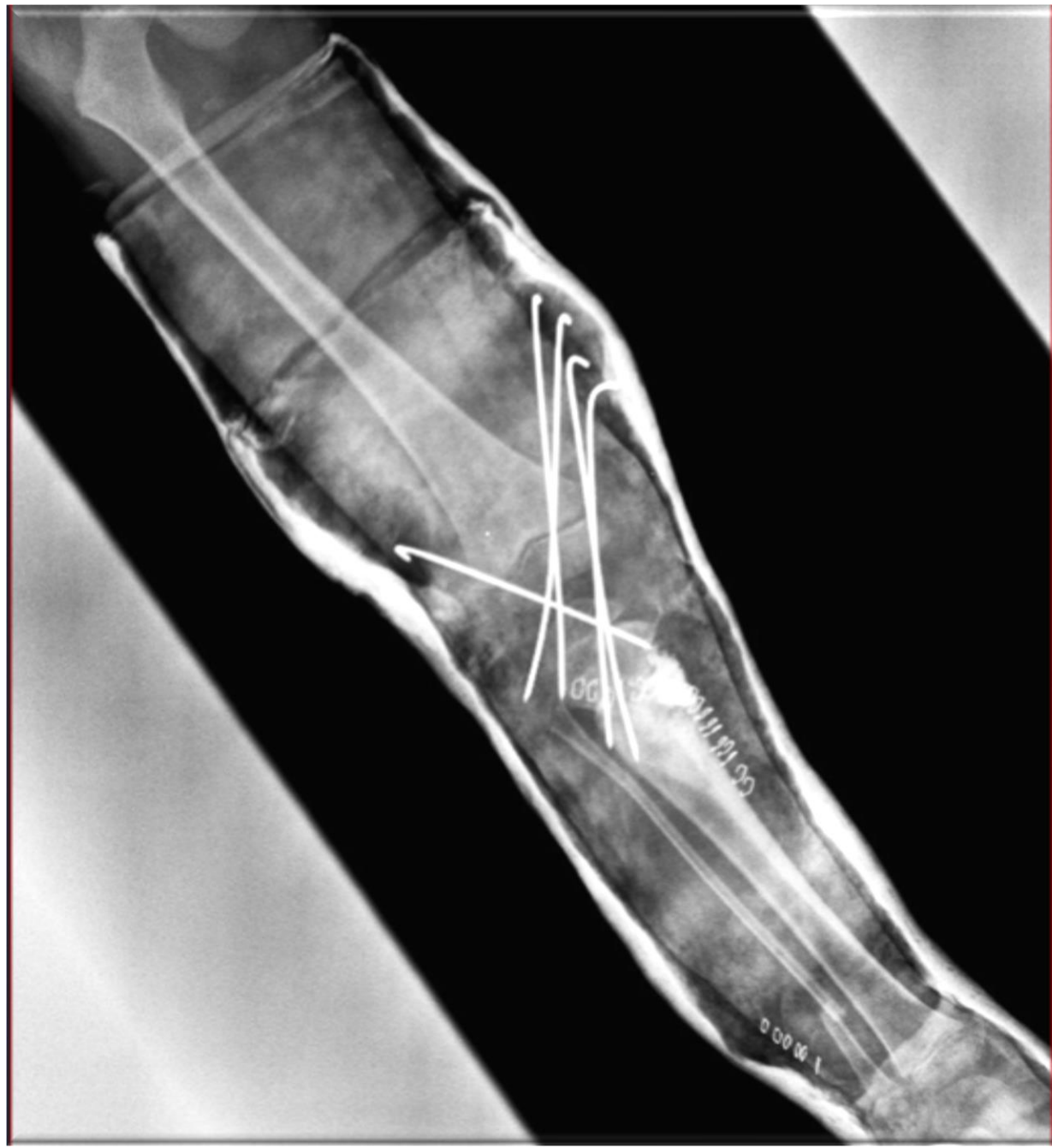- ✓ La displasia fibrocartilaginosa focal en tibia proximal es una entidad rara que debe sospecharse en un paciente en edad pre-escolar con tibia vara unilateral.
- ✓ La imagen radiológica es patognomónica.
- ✓ La cirugía debe ser considerada como una opción quirúrgica ante deformidad severa y progresiva, obteniendo una rápida corrección de la deformidad.



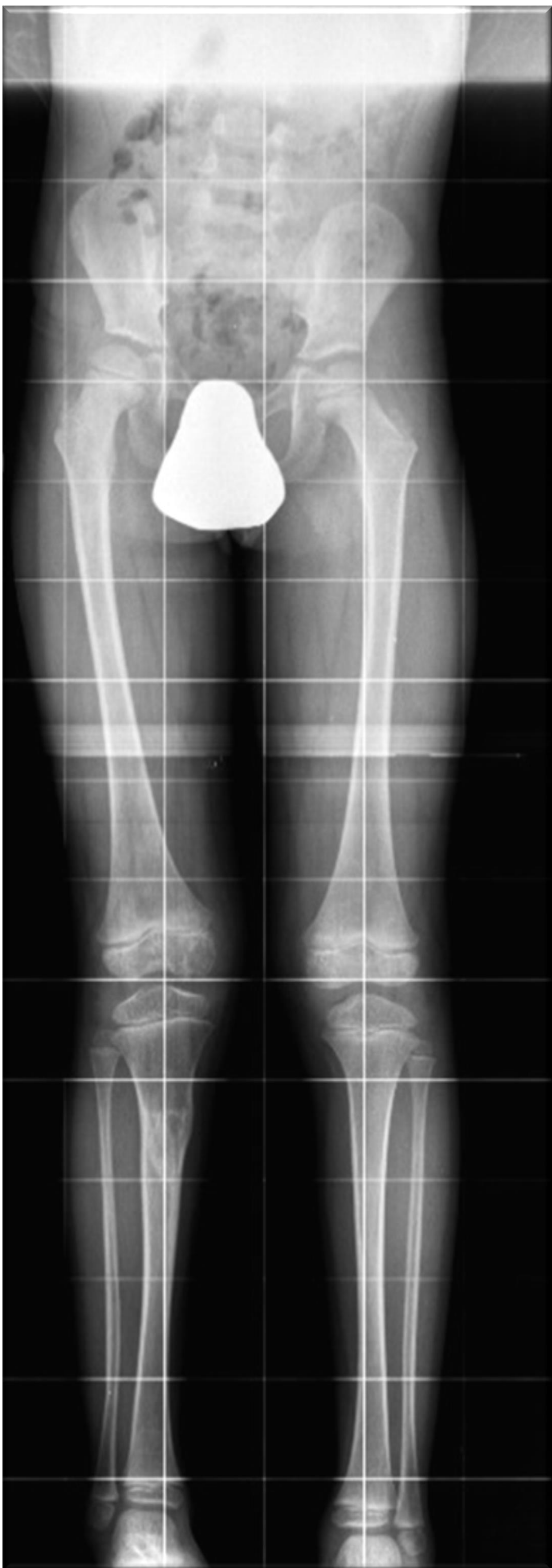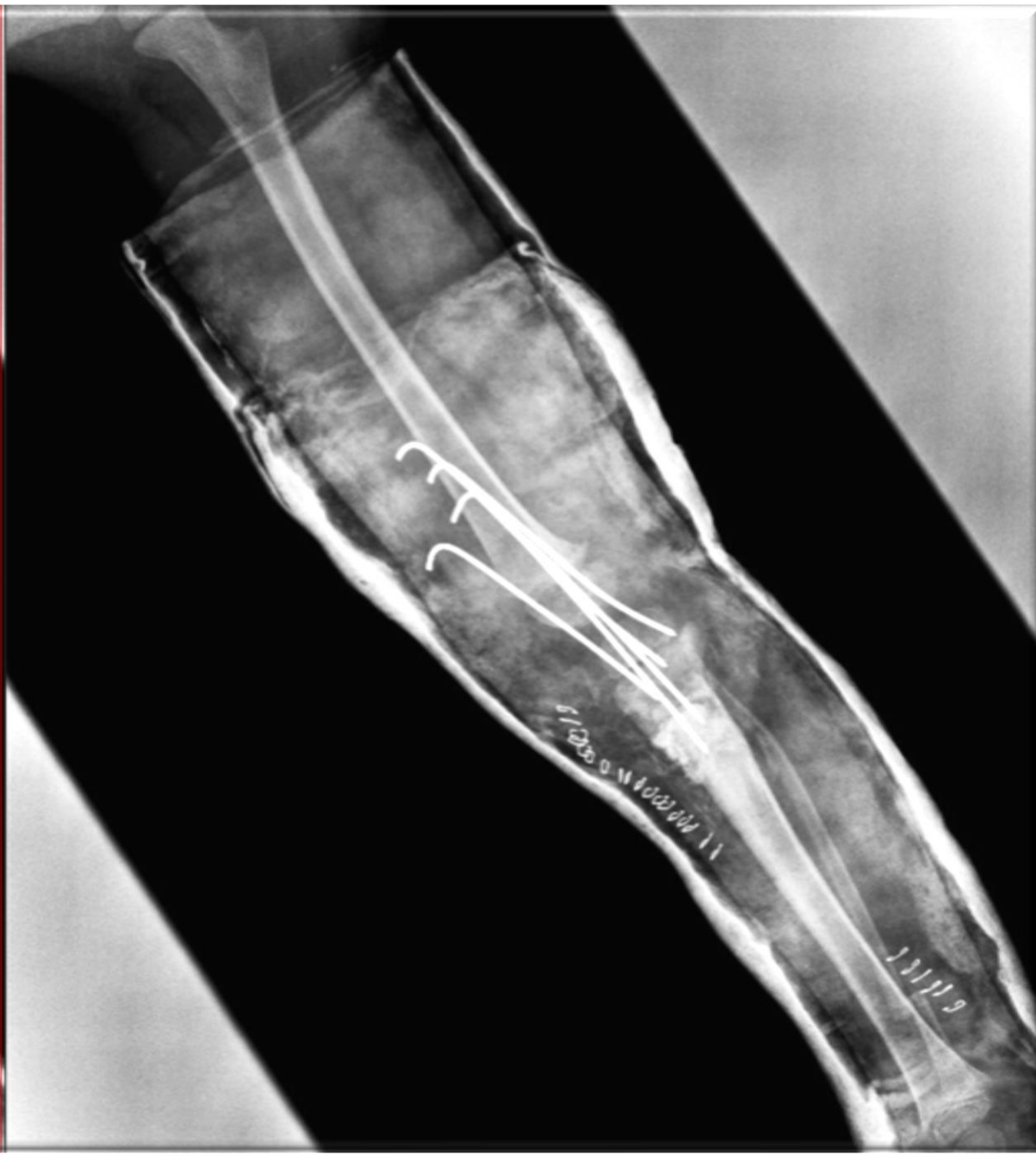(1): Diagnóstico a los 18 meses.



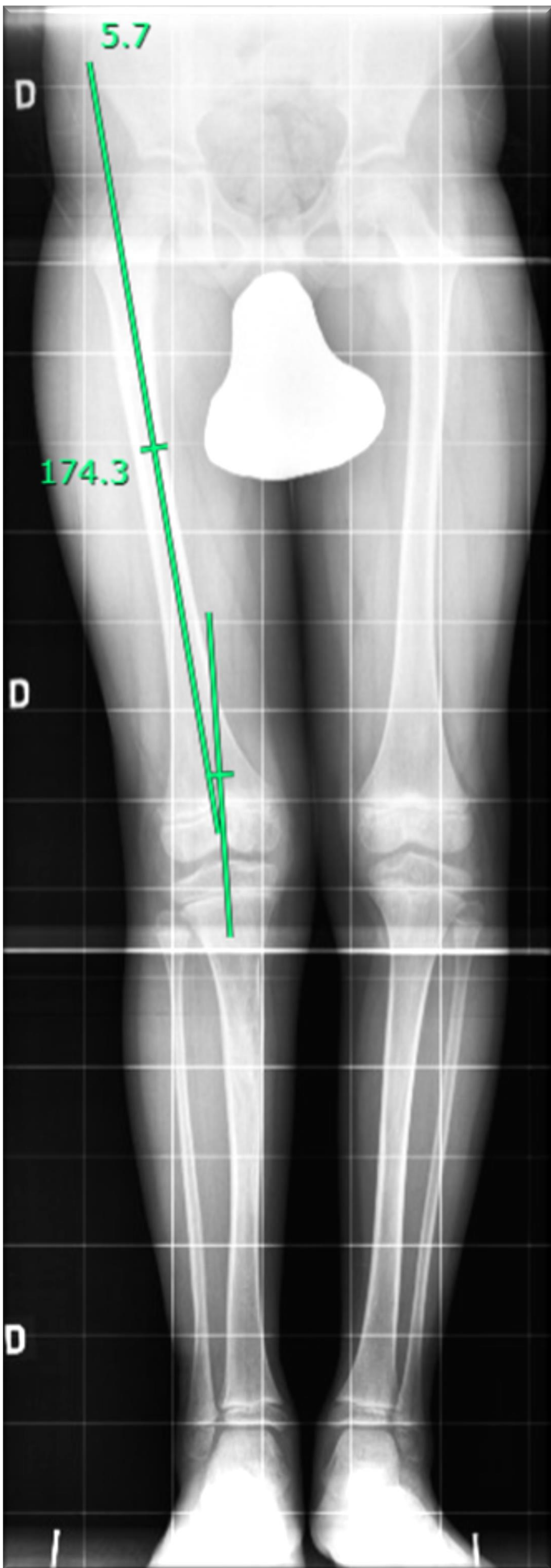
(2): Control radiológico a los 3 años. Desviación en varo no aceptable. Ángulo L-D de 27.5º



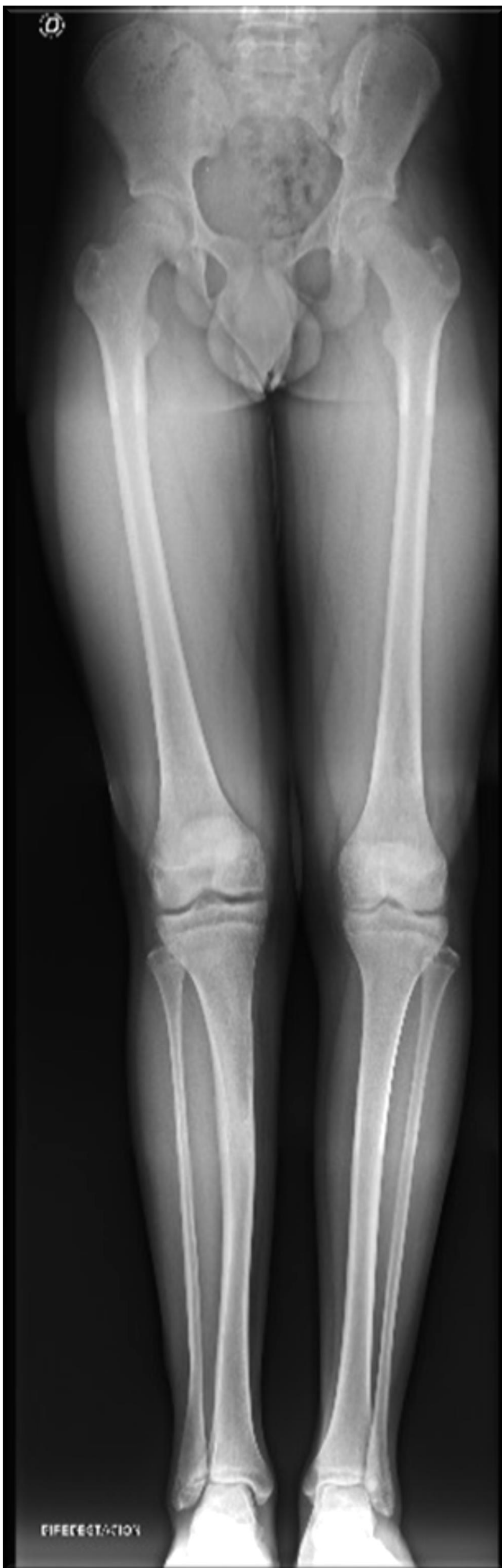(3): Control radiológico postoperatorio.



Control radiológico: 2 años postcirugía



5 años postcirugía



13 años postcirugía: ALTA.

1.- C. F. Bradish, Stuart J. M. Davies, M. Malone - *Tibia vara due to focal fibrocartilaginous dysplasia* - J Bone Joint Surg (1988).
2.- Choi IH1, Kim CJ, Cho TJ, Chung CY, Song KS, Hwang JK, Sohn YI. *Focal fibrocartilaginous dysplasia of long bones: report of eight additional cases and literature review* - J Pediatr Orthop. Jul-Aug;20(4) - (2000):421-7.
3.- Jean-Luc Jouve, MD, PhD Remi Kohler, MD, PhD Scott J. Mubarak, MD,* Scott C. Nelson, MD,* Bruno Dohin, MD, PhD and Gerard Bollini, MD, PhD. *Focal Fibrocartilaginous Dysplasia ("Fibrous Perosteal Inclusion") An Additional Series of Eleven Cases and Literature Review* - J Pediatr Orthop & Volume 27, Number 1, January/February (2007).
4.- Vito Pavone, Gianluca Testa, Maria Riccioli, Andrea Sessa, Francesco Roberto Evolo, Sergio Avondo. *The natural history of focal fibrocartilaginous dysplasia in the young child with tibia vara* - Eur J Orthop Surg Traumatol. Oct (2013)